




*Esta publicación es distribuida por Soft Bones Inc.,
The U.S. Hypophosphatasia Foundation.*



Hipofosfatasia:
Una breve reseña
Para médicos y profesionales de la salud.



Dr. Michael P. Whyte

Definición de hipofosfatasa (HF)

La hipofosfatasa (HF) es la forma genética poco frecuente de raquitismo u osteomalacia que presenta una actividad paradójicamente baja de fosfatasa alcalina sérica (FA).

■ Clasificación

Existen seis formas clínicas que representan una clasificación útil de HF.

1. Hipofosfatasa perinatal
2. Hipofosfatasa del lactante
3. Hipofosfatasa infantojuvenil
4. Hipofosfatasa del adulto
5. Odontohipofosfatasa
6. Hipofosfatasa prenatal benigna

La expresividad (gravedad de la enfermedad) de la HF varía enormemente y sus consecuencias clínicas van desde la muerte en el útero a causa de un esqueleto no mineralizado hasta únicamente problemas odontológicos durante la vida adulta. La edad en que se manifiesta la enfermedad ósea distingue las formas perinatal, del lactante, infantojuvenil y del adulto. Los individuos que solo exhiben manifestaciones odontológicas tienen odontohipofosfatasa. La forma prenatal benigna de HF es el grupo más nuevo y manifiesta deformidad esquelética en el útero o al nacer, pero en contraste con la HF perinatal, es claramente más leve y muestra una importante mejora espontánea luego del nacimiento.

■ Características clínicas

1. Hipofosfatasa perinatal

Esta es la forma más grave de HF y solía ser fatal hasta que estuvo disponible la terapia de reemplazo de enzimas para este trastorno. En el momento del parto, las extremidades se acortan y deforman, y la severa hipomineralización esquelética produce caput membraneum. Inusuales espolones osteocondrales pueden perforar la piel y protruir lateralmente de la diáfisis del cúbito y peroné. Puede haber un llanto agudo, irritabilidad, apnea periódica con cianosis y bradicardia, fiebre inexplicable, anemia y hemorragia intracraneal. Algunos neonatos afectados viven unos días, pero sufren un compromiso respiratorio creciente a causa de defectos en el tórax y pulmones hipoplásicos. Muy pocas veces hay supervivencia a largo plazo.

2. Hipofosfatasa del lactante

Los HF del lactante aparece luego del parto y antes de los 6 meses. El desarrollo puede parecer normal hasta que hay una mala alimentación, falta de crecimiento, hipotonía, indicios clínicos de raquitismo o convulsiones. Las suturas craneales se perciben amplias, pero esto se debe a una disminución de la osificación del cráneo. Puede haber abultamiento de la fontanela anterior, un aumento de la presión intracraneal con papiledema, proptosis y braquicefalia. Las escleras pueden ser azules. Puede haber un tórax batiente con predisposición a la neumonía por la deformidad raquíctica del tórax y fracturas de costillas. La debilidad y el retraso en hitos del desarrollo motor son complicaciones importantes. Algunos casos excepcionales manifiestan epilepsia dependiente de la vitamina B6 antes de la enfermedad esquelética. Si el paciente sobrevive a esta etapa, se puede producir prematuramente una verdadera fusión ósea de las suturas craneales. La hipercalcemia e hipercalciuria son comunes y pueden causar vómitos recurrentes, nefrocalcinosis y compromiso renal.

Si bien son algo menos graves que en la forma perinatal, los cambios radiográficos de la HF del lactante también son patognomónicos. A veces hay una transición abrupta de diáfisis normales a metafisis mal calcificadas. Los estudios radiográficos secuenciales pueden revelar la persistencia de una mineralización esquelética defectuosa (raquitismo), pero también una desmineralización gradual del esqueleto. Luego, se manifiestan fracturas y deformidades óseas. Una escintigrafía esquelética puede sugerir el cierre funcional de suturas craneales si se produce una disminución en la captación de radioisótopos en estas estructuras que se ven “ensanchadas” en radiografías. Puede ocurrir craneosinostosis funcional a pesar de haber fontanelas ampliamente “abiertas”, las cuales son una ilusión que causa la bóveda craneal hipomineralizada.

■ Características clínicas (continuación)

3. Hipofosfatasa infantojuvenil

La HF infantojuvenil también es bastante variable en cuanto a la gravedad, pero se diagnostica después de los 6 meses de edad. Se produce la pérdida prematura de dientes deciduos (es decir, antes de los 5 años) sin dolor y sin reabsorción radicular debido a que poco cemento recubre la raíz. Los dientes de leche se “deslizan” sin sangrado y, sorprendentemente, con la raíz intacta. Primero se pierden los incisivos mandibulares y luego los maxilares, pero a veces, radiografías de la dentadura completa pueden mostrar cámaras pulpares y conductos radiculares ensanchados (“dientes en concha”). Las deformidades raquílicas pueden incluir protuberancias en la unión costococondral, piernas arqueadas o genu valgo, ensanchamiento de muñecas, rodillas y tobillos, y ocasionalmente, un cráneo braquiocefálico.

El raquitismo puede causar baja estatura y un retraso para caminar. Puede haber dolor esquelético y rigidez, así como episodios de malestar e hinchazón en las articulaciones. En raras ocasiones, se presenta un síndrome doloroso que incluye un edema de la médula ósea y parece ser osteomielitis o neoplasia maligna. Por lo general, los pacientes tienen una debilidad muscular que se asemeja a una miopatía no progresiva, la cual suele presentar un andar errático.

Sin embargo, a diferencia de la HF del lactante, la HF infantojuvenil no causa convulsiones dependientes de la vitamina B6. Si bien el pronóstico para la dentición permanente es mejor, problemas posteriores mal caracterizados suelen provocar la pérdida de piezas dentarias y el uso de prótesis en la vida adulta. Por lo general, las radiografías de los principales huesos largos revelan defectos focales característicos del cartílago que se proyectan desde las placas de crecimiento hacia las metáfisis. Estos a menudo se describen como “lenguas” de radiolucencia. Esto puede diferenciar la HF de otras formas de raquitismo y displasias metafisarias. También puede haber irregularidad en la zona de calcificación provisional, ensanchamiento metafisario con áreas de radiolucidez adyacentes a áreas de osteosclerosis y, en ocasiones, ensanchamiento fiseal. La fusión ósea prematura de todas las suturas craneales (craneosinostosis) puede causar un aumento de la presión intracraneal, proptosis y daño cerebral. Luego, la bóveda craneal tiene una apariencia difusa de “cobre batido”.

Características clínicas (continuación)

4. Hipofosfatasa del adulto

La HF del adulto generalmente se presenta durante la mediana edad. Sin embargo, algunos pacientes recuerdan haber padecido raquitismo o la pérdida prematura de dientes deciduos. Luego de gozar de una buena salud al principio de la vida adulta, tienen dolor en los pies debido a reiteradas fracturas por estrés en el metatarso que no sanan bien. Posteriormente, puede haber molestias en las caderas o muslos debido a pseudofracturas femorales. Luego, las fracturas generalizadas sin cicatrizar pueden causar una debilidad considerable. No es infrecuente la pérdida o extracción temprana de la dentición permanente. El depósito de dihidrato de pirofosfato de calcio (DPFC) puede causar artropatía PPI y, en ocasiones, pseudogota. Esta complicación refleja un aumento de los niveles endógenos de PPI. También puede haber un depósito aparentemente paradójico de cristales de hidroxiapatita y la osificación de ligamentos que se asemeja a la hiperostosis espinal. En raras ocasiones, se reporta hiperparatiroidismo primario.

Las radiografías suelen mostrar pseudofracturas, un sello distintivo de la osteomalacia. También pueden revelar osteopenia generalizada y condrocalcinosis, y en ocasiones las características de la artropatía PPI o la periartrosis calcificada.

5. Odontohipofosfatasa

Esta forma más leve de HF se diagnostica cuando la única anomalía clínica aparente es odontológica. Aquí no hay evidencia radiográfica o de biopsia ósea de una enfermedad esquelética relacionada con la HF.

6. Hipofosfatasa prenatal benigna

Varios informes describieron a pacientes con HF que manifestaron una deformidad plástica intrauterina, pero cuyos cursos postnatales presentaron una mejoría esquelética espontánea. Esta no es una forma poco frecuente de HF y a veces se la denomina HF “doblada pero no quebrada”. La causa puede ser la herencia autosómica recesiva (AR) así como la herencia autosómica dominante (AD) de una variedad de mutaciones de FANET. La deformidad esquelética de estos fetos afectados puede mejorar durante las etapas posteriores del embarazo. Sin embargo, cuando un ultrasonido detecta una deformidad esquelética intrauterina, esta técnica no puede predecir las consecuencias de la HF.

Diagnóstico



Resultados de laboratorio

Bioquímica

ACTIVIDAD DE FA

La HF se puede diagnosticar con seguridad cuando la historia clínica, los resultados físicos y los cambios radiográficos concuerdan con este trastorno y ocurren con una actividad de FA sérica que es claramente subnormal para la edad del paciente. En general, cuanto más grave y obvia sea la HF, menor será la actividad de FA sérica en comparación con los valores de referencia apropiados para la edad. Incluso los pacientes con odontoHF son hipofosfatásémicos. En la forma perinatal y del lactante, la baja actividad de FA sérica se puede detectar en el suero de la sangre del cordón umbilical durante el parto. Particularmente, en formas de raquitismo u osteomalacia que no son HF, la actividad de FA sérica suele aumentar. Por lo tanto, la hipofosfatemia de la HF parece paradójica y es especialmente llamativa. Sin embargo, se deben evitar varios escollos en el diagnóstico. La sangre para el análisis de FA sérica debe recogerse correctamente. La quelación de Mg^{2+} o Zn^{2+} mediante ácido etilendiaminotetraacético (EDTA) destruirá la actividad de FA. Además, los niveles de actividad FA sérica deben interpretarse sabiendo que los intervalos de referencia difieren considerablemente según la edad y el sexo del paciente. Los bebés, niños y adolescentes saludables tienen niveles de FA sérica considerablemente más altos que los adultos (lo cual refleja una abundancia de la isoforma ósea de FANET). Además, la actividad de FA sérica especialmente alta del crecimiento repentino de la adolescencia ocurre antes en las mujeres que en los varones. Si bien ahora el problema ha mejorado mucho, los intervalos de referencia citados por algunos laboratorios clínicos siguen informando exclusivamente valores de FA para adultos. A veces, incluso el límite inferior de lo normal se da como cero, tal vez porque los médicos normalmente se preocupan por los valores elevados para detectar y controlar otras enfermedades esqueléticas o hepato biliares. Por consiguiente, para algunos bebés o niños se pasa por alto el diagnóstico de HF porque se considera incorrectamente que tienen niveles normales de FA sérica, o quizás se diagnostican erróneamente con pseudoHF porque no se conoce el intervalo de referencia pediátrico más alto.

Resultados de laboratorio (continuación)

ACTIVIDAD DE FA (continuación)

Además, la hipofosfatemia puede ocurrir en diversos trastornos y con la exposición a ciertas drogas (glucocorticoides, quimioterapia, clofibrato, toxicidad producida por la vitamina D o el síndrome de leche y alcalinos), así como con una transfusión masiva de sangre o plasma o con el envenenamiento con un metal pesado radioactivo. Sin embargo, estas situaciones clínicas deben resultar obvias y diagnosticarse de inmediato. En raras ocasiones, los recién nacidos con osteogénesis imperfecta severa (tipo II) pueden tener una actividad baja de FA sérica, al igual que algunos pacientes con desactivación de RUNX2 (CBFA1), lo que causa la displasia cleidocraneal debido a una función osteoblástica inactiva. Para evaluar estas “hipofosfatemias” con respecto a la HF, puede ser útil un análisis de PLP (“vitamina B6”) en plasma. Se esperan niveles elevados de PLP solo para la HF, en la cual se reduce toda actividad de la isoenzima FANET (incluyendo el hígado), no solo la ósea. Finalmente, unos pocos informes de casos de HF describen aumentos transitorios en la actividad de FA sérica (probablemente la isoforma ósea de FANET) después de una cirugía ortopédica o fractura. Al menos en teoría, esas condiciones que aumentan los niveles circulantes de cualquier tipo de FA (embarazo, enfermedad hepatoiliar, etc.) podrían enmascarar el diagnóstico bioquímico de la HF. Por consiguiente, si el caso de un paciente es desconcertante, es aconsejable contar con documentación que indique que la actividad de FA sérica está o estuvo baja en más de una ocasión. La cuantificación de los niveles de isoenzimas FA séricas, o específicamente la isoforma ósea FANET, también puede ser útil en circunstancias excepcionales (embarazo, ciertas neoplasias malignas, etc.). Sin embargo, ahora el análisis mutacional del gen FANET está disponible en laboratorios de investigación y de tarifa por servicio.

Resultados de laboratorio (continuación)

Bioquímica

MINERALES

A diferencia de casi todos los tipos de raquitismo u osteomalacia, en la HF, los niveles séricos de calcio o Pi no son bajos. En vez de eso, el bloqueo patogénico del ingreso de minerales al esqueleto que causa la acumulación extracelular de PPI produce una perturbación única de la homeostasis del calcio y Pi que es particularmente evidente en el extremo grave del espectro de la HF. La hipercalcemia ocurre con frecuencia en la HF del lactante, y los niveles séricos de hormona paratiroidea (PTH) pueden suprimirse y asociarse con hiperfosfatemia. Se espera hipercalcemia en esta circunstancia. En la HF infantojuvenil, solo en casos excepcionales hay pacientes con hipercalcemia leve, pero la hipercalcemia es relativamente común. Los niveles séricos de 25-hidroxivitamina D y 1,25-dihidroxivitamina D son típicamente normales, pero cuando hay hipercalcemia, los niveles séricos de PTH y 1,25-dihidroxivitamina D son bajos. A veces, hay niveles circulantes subnormales de PTH únicamente con hipercalcemia. Este hallazgo se ha atribuido a una anomalía en el sistema de retroalimentación de Ca^{2+} -PTH pero, en cambio, la observación parece predecible debido a la alteración de la homeostasis mineral. Hace unos años, se informó que varios pacientes con HF tuvieron niveles elevados de PTH sérico, pero la explicación puede haber sido el compromiso renal debido a una hipercalcemia con retención de fragmentos de PTH inmunorreactivos. Generalmente, los pacientes con HF infantojuvenil y del adulto son eucalcémicos, pero tienen niveles séricos de Pi que están por encima del valor medio para los controles con correspondencia de edad, y aproximadamente el 50 % de estos individuos son claramente hiperfosfatémicos. La mejor recuperación renal del fósforo (aumento del máximo tubular para la tasa de filtración P/glomerular; es decir, TmP/GFR) explica este resultado, que solo a veces viene acompañado de un nivel circulante suprimido de PTH. Por lo tanto, es posible que el FANET juegue un papel positivo (o el PPI urinario un papel negativo) en la excreción renal de Pi. De hecho, los pacientes con calcificación arterial generalizada de la infancia (GACI, OMIM #208000) causada por niveles extracelulares bajos de PPI, pueden desarrollar hipofosfatemia y raquitismo. Inexplicablemente, se han informado casos muy raros de "HF" que son hipofosfatémicos debido a un desecho renal de Pi, pero aún no eran posibles estudios de mutación de FANET para documentar su HF.

Resultados de laboratorio (continuación)

ESTUDIOS DE RUTINA

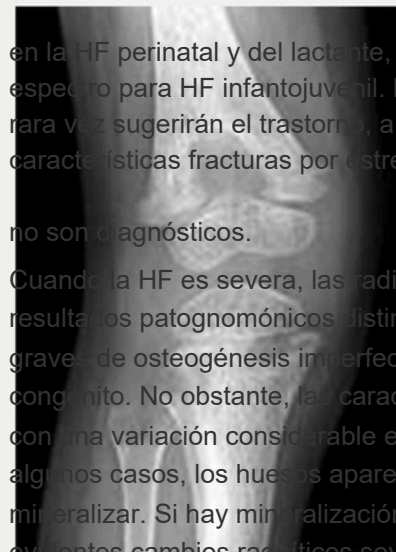
Otros análisis bioquímicos de rutina, incluyendo parámetros séricos de la función hepática o muscular (bilirrubina, aspartato aminotransferasa, lactato deshidrogenasa, creatina quinasa, aldolasa, etc.) no tienen nada especial en la HF. La actividad de la fosfatasa ácida sérica es generalmente normal, pero la fosfatasa ácida resistente al tartrato derivado de osteoclastos estuvo inexplicablemente elevada durante más de una década en una mujer afectada. Se han descrito niveles elevados de prolina en la sangre y orina de algunos pacientes, pero se desconoce su importancia. Aún no se han detallado marcadores de recambio óseo en los informes publicados.

SUSTRATOS NATURALES DE FANET

Los niveles elevados de fosfoetanolamina (PEA) en sangre u orina respaldan un diagnóstico de HF. Estos niveles generalmente se miden en laboratorios de “errores congénitos” que usan cromatografía cuantitativa de aminoácidos y ahora también lo realizan un puñado de laboratorios comerciales. Sin embargo, la fosfoetanolaminuria no es patognomónica de la HF y puede ocurrir en otros trastornos, incluyendo varias enfermedades óseas metabólicas. Idealmente, se analiza una recolección de orina de 24 horas y el nivel de PEA se “normaliza” con respecto al contenido de creatinina. Es importante destacar que la excreción de la PEA en la orina está condicionada por la edad y la dieta del paciente, sigue un ritmo circadiano y puede ser normal en individuos con HF leve. Se han publicado los siguientes intervalos de referencia ajustados por edad, expresados como micromoles de PEA por gramo de creatinina en orina (<15 años: 83–222; 15–30 años: 42–146; 31–41 años: 38–155; >45 años: 48-93). En comparación con los niveles séricos u urinarios de PEA, un aumento del nivel plasmático de piridoxal 5'-fosfato (PLP) parece ser un marcador más sensible y específico para la HF. Hay disponibles análisis comerciales que generalmente se solicitan como “vitamina B6”.

Diagnóstico

■ Resultados radiológicos



La rodilla derecha de una niña de 2 años con HF infantojuvenil muestra las características de radiolucencia en todas las metafisis. La irregularidad metafisaria es especialmente prominente en la cabeza del peroné.

El estudio radiográfico del esqueleto revela cambios patognómicos en la HF perinatal y del lactante, y en el extremo severo del espectro para HF infantojuvenil. Los resultados de HF en adultos rara vez sugerirán el trastorno, a menos que existan las características fracturas por estrés en el metatarso junto con pseudofracturas femorales. Sin embargo, estos cambios en adultos no son diagnósticos.

Cuando la HF es severa, las radiografías del esqueleto muestran resultados patognómicos, distinguibles incluso de los casos más graves de osteogénesis imperfecta y otras formas de enanismo congénito. No obstante, las características pueden ser diversas y con una variación considerable entre un paciente y otro. En algunos casos, los huesos aparecen completamente sin mineralizar. Si hay mineralización esquelética, pueden ser evidentes cambios raquíuticos severos. Puede parecer que falten

infantojuvenil muestra las características “lenguaspartes de vértebras (o la totalidad). Los resultados también pueden incluir epífisis apenas osificadas, junto con extensiones irregulares de radiolucencia metafisaria (y, a veces, espolones corticales).

Suele haber fracturas. Los huesos del cráneo pueden mostrar calcificación solo en el centro, dando la impresión de que las suturas están muy separadas. Sin embargo, es posible que estas suturas estén funcionalmente “cerradas”. Los dientes están mal formados.

Una gammagrafía ósea puede revelar fracturas y ayuda a detectar una craneosinostosis. La resonancia magnética es necesaria para identificar la aparición inusual de un doloroso edema de médula ósea en la HF que puede parecerse a una osteomielitis crónica multifocal recurrente o a una neoplasia maligna. La radioabsorciometría de doble energía (DXA) en la HF puede ser difícil de interpretar cuando hay cambios esqueléticos heterogéneos de mineralización ósea, deformidad del paciente o baja estatura.

Diagnóstico (continuación)

■ Resultados histopatológicos

Esqueleto

Excepto en la odontoHF, la biopsia ósea muestra una mineralización esquelética defectuosa. Esto incluye excesos de matriz ósea no mineralizada (osteoide) que pueden aparecer en una distribución parcheada. Los problemas de mineralización ósea se confirman cuando una microscopía de fluorescencia no muestra un número suficiente de bandas fluorescentes separadas en las superficies óseas luego de que se administra tetraciclina al paciente. En la HF, se acumula osteoide no mineralizado porque no se calcifica correctamente. Sin embargo, suele haber una ausencia de las características del hiperparatiroidismo secundario, las cuales son comunes en el raquitismo o la osteomalacia cuando hay hipocalcemia. En las fisis (placas de crecimiento), los cambios raquíuticos pueden incluir la alteración de la habitual disposición en columnas de los condrocitos, el ensanchamiento de la zona de calcificación provisional y la falta de calcificación cerca de las células cartilaginosas degenerativas por parte de la esponjosa primaria. Sin embargo, están presentes las fuentes de la isoforma ósea de FANET (condrocitos y osteoblastos), aunque con una actividad reducida de FANET. La gravedad de la deficiencia de mineralización en la HF generalmente refleja el resultado clínico. Las “suturas” craneales que parecen ensanchadas en las radiografías no son tejido fibroso normal, sino una ilusión generada por la hipomineralización de los huesos de la bóveda craneal.

Los excesos parcheados de osteoide en las superficies de huesos trabeculares parecen ser una característica del defecto de mineralización de la HF en niños y en adultos. La actividad de FA en el tejido óseo se correlaciona inversamente con el grado de acumulación de osteoide.

La microscopía electrónica de huesos en HF perinatal y del lactante obtenida en autopsias reveló hallazgos acordes con la acumulación extracelular de PPI en HF.

Diagnóstico (continuación)

■ Resultados histopatológicos (continuación)

Dentición

La pérdida prematura de dientes deciduos ocurre en varios trastornos (incluyendo toxicidades, errores metabólicos y neoplasias malignas). En la HF, esta complicación se debe a la falta del cemento acelular que cubre las raíces de los dientes. La magnitud de este defecto varía de un diente a otro, pero la cantidad de dientes que se pierden prematuramente suele reflejar la gravedad de la enfermedad ósea. Los incisivos son los más vulnerables. Las grandes cámaras pulpares en la HF sugieren una dentinogénesis retardada. El ancho excesivo de la predentina, el aumento de las cantidades de dentina interglobular y la deficiencia en la calcificación del cemento parecen análogos a la osteoidosis observada en huesos. Hay informes contradictorios que analizan si el esmalte se ve directamente afectado. Los dientes deciduos disecados pueden ser útiles para el examen microscópico. Los cambios histopatológicos de la HF que se encontraron en dientes permanentes parecen similares a los de dientes deciduos, pero son relativamente leves.



Prognosis

Antes de la prometedora experiencia que surgió a partir de la terapia de reemplazo experimental de FANET dirigida a los huesos, la HF perinatal era rápidamente fatal en casi todos los casos. Por lo tanto, es fundamental que la HF perinatal se distinga de la HF prenatal benigna, la cual muestra una mejoría espontánea después del nacimiento. La HF del lactante tiene un resultado impredecible cuando se evalúa al paciente por primera vez. En algunos bebés, ocurre un deterioro esquelético progresivo que conduce a la muerte a los pocos meses. En otros, hay una importante mejora espontánea. Es posible que otros padezcan un raquitismo persistente que a la larga incluirá una craneosinostosis. Una vez que existe un diagnóstico de HF del lactante, para el pronóstico resultan fundamentales las evaluaciones clínicas secuenciales y los estudios radiográficos. Si bien no se conoce la probabilidad exacta, quizás el 50 % de los pacientes con HF del lactante mueren por compromiso respiratorio y neumonía debido a un trastorno óseo en el tórax que empeora cada vez más. En otros, puede haber una mejora considerable, particularmente después del año, tal vez porque disminuyen las tasas de crecimiento y, por lo tanto, los niveles residuales de FANET se vuelven más eficaces en la mineralización del esqueleto.

De hecho, un informe preliminar de 1986 proveniente de Canadá sugirió que la estatura adulta de los sobrevivientes de HF del lactante puede ser normal, pero hay excepciones considerables tanto allí como en los Estados Unidos. La HF infantojuvenil también puede parecer que mejora espontáneamente cuando se fusionan las placas de crecimiento al principio de la vida adulta, pero es probable que más adelante reaparezcan síntomas y complicaciones. La HF en adultos es una enfermedad ósea crónica después del inicio de la sintomatología. En las mujeres afectadas, puede ocurrir un empeoramiento de la osteomalacia durante la menopausia, lo cual provoca dolor y fracturas, pero no parece prevenible con una terapia de reemplazo de estrógeno.

Tratamiento

■ Cuidados paliativos

Se debe controlar atentamente a los bebés y niños pequeños gravemente afectados para detectar complicaciones neurológicas, como el aumento de la presión intracraneal, ya sea por una craneosinostosis “funcional” o “verdadera”. Puede ocurrir una craneosinostosis funcional a pesar de que en imágenes radiográficas las fontanelas parezcan estar ampliamente abiertas, lo cual puede requerir una craneotomía. En otras circunstancias, puede ocurrir una deformidad craneal pero sin secuelas neurológicas considerables.

Las convulsiones dependientes de vitamina B6 se manifiestan solo en la HF severa (formas perinatal o del lactante) y representan un pronóstico grave, probablemente porque la deficiencia de FANET debe ser muy grande para causar la alteración bioquímica que explica esta complicación y, por lo tanto, también habrá un grave trastorno óseo.

Los síntomas de una deposición de cristales de fosfato de calcio pueden responder a medicamentos antiinflamatorios no esteroideos. Un informe sugiere que el naproxeno es útil para los malestares de niños con HF, incluso durante el síndrome de edema doloroso de la médula ósea.

■ Tratamiento quirúrgico

Las fracturas en niños con HF se sueldan, aunque es probable que la curación tarde y se produzca después de una osteotomía femoral con yeso. En la HF del adulto, las pseudofracturas femorales proximales pueden permanecer sin cambios durante años, pero no se unirán a menos que se traten de manera profiláctica con fijación intramedular o primero se conviertan en fracturas completas. El uso de varillas o clavos intramedulares para reparto de carga, en lugar de placas que evitan la carga, parece mejor para el tratamiento quirúrgico profiláctico o agudo de pseudofracturas o fracturas femorales agudas. Para las reiteradas fracturas por estrés del metatarso, pueden ser útiles las órtesis para tobillo y pie.

Tratamiento (continuación)

■ Tratamiento odontológico

Una evaluación y atención odontológica experta es importante para la HF. En los niños con HF, la dentición severamente comprometida puede afectar el habla y la nutrición, y puede ser necesaria la preservación de los dientes en posición o el uso de prótesis completas o parciales.

■ Tratamiento médico

En la HF se deben evitar los tratamientos tradicionales para el raquitismo y la osteomalacia (vitamina D y suplementos minerales) a menos que estén documentadas deficiencias específicas, porque los niveles circulantes de calcio, Pi y los metabolitos de la vitamina D no suelen ser bajos. En la HF del lactante, un exceso de vitamina D o de suplementos minerales puede provocar o exacerbar la hipercalciuria e hipercalcemia que a menudo se presenta. Por otro lado, se debe evitar la restricción de la ingesta de vitamina D o la exposición a la luz solar, ya que en la HF se ha producido raquitismo por deficiencia de vitamina D superpuesta.

La hipercalciuria en la HF del lactante se puede mejorar mediante hidratación y reduciendo la ingesta de calcio en la dieta. Quizás sean necesarios diuréticos de asa y una terapia con glucocorticoides. Puede seguir una desmineralización ósea progresiva, pero probablemente se deba a la misma HF si no bajan los niveles séricos de calcio y Pi. Los bifosfonatos podrían ser dañinos en la HF porque son análogos de PPI, reducen el recambio óseo y pueden inhibir las FA mediante la unión de Zn^{2+} y Mg^{2+} .

En 1996, hallazgos preliminares en ratones a los que se les bloqueó el gen FANET respaldaron el trasplante de células de médula ósea para HF como una manera de aumentar la actividad de FA directamente en la matriz ósea. Para dos niñas no relacionadas con HF del lactante progresiva, el trasplante de células de la médula ósea y de célula ósea en 2003 y 2007, respectivamente, pareció ser beneficioso, aunque el prendimiento de las células del donante fue bajo. En el 2007, apareció el primero de unos pocos informes de casos relacionados con el uso extraoficial de teriparatida (Forteo®) para HF del adulto (J Clin Endocrinol Metab 92:123-8, 2007) con la esperanza de que el paciente pudiera beneficiarse al producir más FA en sus huesos.

Tratamiento (continuación)

■ Tratamiento médico (continuación)

En 2015, se aprobó la asfotase alfa (Strensiq™) para HF pediátrica en Canadá, la Unión Europea (UE) y los Estados Unidos, y para HF en Japón. Asfotase alfa es una proteína de fusión que está compuesta por FANET, el fragmento Fc de la inmunoglobina G1 y un decaaspartato para enfocarse en minerales. Se documentó radiográficamente una marcada mejoría en las anomalías esqueléticas de los bebés y niños pequeños con HF potencialmente mortal durante varias semanas o meses, y estuvo acompañada de una función pulmonar significativamente mejor y avances en el desarrollo motor y cognitivo. Esta experiencia de un año de duración con esta terapia, se detalla en un informe publicado en el 2012 sobre 11 pacientes con HF perinatal o del lactante (New England J Med 366:904-13). También hubo mejoría en niños mayores, su trastorno óseo y debilidad respondieron rápidamente, disminuyeron los niveles circulantes de PLP y PPI, los niveles de anticuerpos anti-asfotasa alfa fueron bajos y no hubo evidencia de resistencia a este tratamiento. Los resultados del ensayo clínico con estos niños mayores se han presentado en detalle para su publicación. Se están realizando estudios en adolescentes y adultos con HF. Si desea obtener más información sobre los ensayos clínicos para HF, visite www.clinicaltrials.gov.

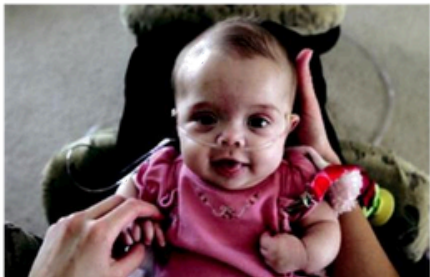
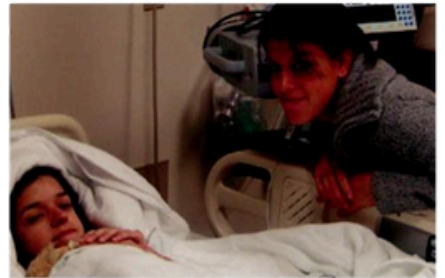
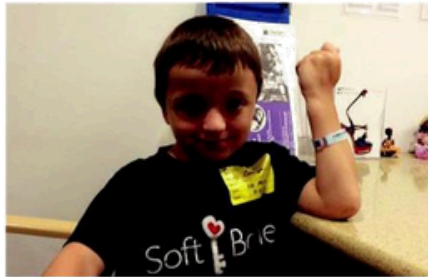
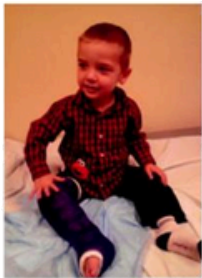Diagnóstico prenatal

No se ha probado el análisis de la actividad de FA en la sangre del cordón umbilical en el útero (cordocentesis). Históricamente, el análisis de la actividad de FA en líquido amniótico no es útil para diagnosticar HF.

Varios informes consideraron incorrectamente la identificación de HF en el útero mediante técnicas radiológicas para indicar un resultado letal para el feto. Durante el segundo trimestre, se diagnosticó HF perinatal mediante ecografía (con atención en las extremidades y el cráneo), radiografía y análisis de la actividad de FA en células del líquido amniótico. Sin embargo, la ecografía se consideró normal entre las semanas 16 y 19 de gestación en tres casos de HF perinatal en los que estudios radiográficos cercanos al término mostraron ausencia de un esqueleto fetal. Es importante destacar que la experiencia reciente con HF prenatal benigna, detallada en el 2011, muestra que la ecografía de rutina no puede predecir la HF letal en el útero a principios del embarazo. (JBMR 26:2389–98, 2011).

Desde 1995, se ha utilizado un análisis de mutación de FANET para evaluar embarazos en riesgo de HF letal. La evaluación molecular de FANET ahora está disponible en varios laboratorios comerciales. Si bien no es necesaria para realizar un diagnóstico posnatal de HF, la información es crítica para comprender el patrón de herencia del trastorno y para evaluaciones prenatales (generalmente cuando ha habido un hermano previamente afectado con una enfermedad grave). Sin embargo, la caracterización de la forma prenatal benigna de HF ha planteado problemas importantes relacionados con la previsibilidad del resultado, especialmente para fetos con defectos en ambos alelos de FANET. En los fetos con HF prenatal benigna, el arqueo se corrigió de forma espontánea al final del embarazo y postnatalmente, con el fenotipo clínico variando desde HF del lactante hasta odontoHF.



Pacientes con hipofosfatasa y sus familiares.




La Fundación Soft Bones se formó en el 2009 para brindar información y establecer una comunidad que instruya, capacite y conecte a quienes viven con hipofosfatasa, sus familias y los responsables de su cuidado.

La Fundación también promueve la investigación de esta rara enfermedad ósea a través de la concientización y de actividades destinadas a recaudar fondos.

Si desea más información, póngase en contacto con Soft Bones Foundation.

(866) 827-9937 – Línea gratuita • (973) 453-3093 – Línea directa
121 Hawkins Place, #267
Boonton, New Jersey, USA 07005
www.SoftBones.org





Michael P. Whyte, M.D.

*Emeritus Professor of Medicine, Pediatrics, and Genetics,
Division of Bone and Mineral Diseases,
Department of Internal Medicine,
Washington University School of Medicine;
St. Louis, MO, 63110, USA
Fax: 314-872-7844
E-mail: mwhyte@wustl.edu*

