





*Niniejsza publikacja jest rozpowszechniana przez Soft Bones Inc., amerykańską fundację na rzecz chorych na hipofosfatazję.*



## **Hipofosfatazja: Przegląd**

*Dla lekarzy i pracowników służby zdrowia*



*dr Michael P. Whyte*

## Definicja hipofosfatazji (HPP)

Hipofosfatazja (HPP) to rzadka, uwarunkowana genetycznie, postać krzywicy lub osteomalacji, związana paradoksalnie z niską aktywnością surowiczej fosfatazy alkalicznej (ALP).

## Klasyfikacja

HPP można sklasyfikować jako sześć postaci klinicznych.

1. Hipofosfatazja perinatalna
2. Hipofosfatazja niemowlęca
3. Hipofosfatazja dziecięca
4. Hipofosfatazja dorosłych
5. Odontohipofosfatazja
6. Łagodna hipofosfatazja prenatalna

Ekspresyjność (ciężkość przebiegu choroby) HPP jest bardzo różna, a jej następstwa kliniczne sięgają od śmierci in utero z powodu demineralizacji szkieletu, po problemy dotyczące wyłącznie zębów w dorosłym życiu. W zależności od wieku pacjenta, w którym choroba kości się uwidacznia, wyróżniamy postać perinatalną, niemowlęcą, dziecięcą oraz dorosłą. Osoby, u których występują jedynie problemy stomatologiczne, cierpią na odonto-HPP. Łagodna prenatalna postać HPP to grupa najnowsza, która manifestuje się deformacją szkieletu in utero lub po urodzeniu, lecz w przeciwieństwie do HPP perinatalnej, ma wyraźnie łagodniejszy przebieg, a po urodzeniu wykazuje znaczną, samoistną poprawę.

## ■ Cechy kliniczne

### 1. Hipofosfatazja perinatalna

Jest to najpoważniejsza postać HPP i prawie zawsze śmiertelna. Dopóki nie pojawi się enzymatyczna terapia zastępcza. Przy porodzie kończyny są skrócone i zdeformowane, a głęboka hipomineralizacja szkieletowa, powoduje deformację głowy. Nietypowe ostrogi osteochondrialne mogą przebić skórę i wystawać w bok ze środkowej części trzonu kości łokciowych i strzałek. Może wystąpić przenikliwy płacz, drażliwość, chwilowy bezdech z sinicą i bradykardią, niewyjaśniona gorączka, anemia oraz krwotok wewnątrzczaszkowy. Niektóre noworodki żyją przez kilka dni, ale cierpią na postępujące problemy oddechowe, spowodowane wadami klatki piersiowej i niedorozwojem płuc. Długotrwałe przetrwanie występuje bardzo rzadko.

### 2. Hipofosfatazja niemowlęca

Hipofosfatazja niemowlęca objawia się już po porodzie, ale przed upływem 5. miesiąca życia. Rozwój wydaje się prawidłowy do czasu aż pojawiają się problemy z karmieniem, niedostateczny przyrost masy, kliniczne objawy krzywicy lub drgawki. Szwy czaszkowe są szerokie, na skutek zmniejszonego kostnienia czaszki. Mogą wystąpić objawy wybruszenia ciemiączka przedniego, zwiększonego ciśnienia śródczaszkowego z tarczą zastoinową, wytrzeszczem oczu i brachycefalią. Twardówka może mieć niebieskie zabarwienie. Na skutek krzywicznych deformacji klatki piersiowej i złamań żeber, może wystąpić wiotka klatka piersiowa, która predysponuje do zapalenia płuc. Słabość i opóźnione skoki rozwoju motorycznego stanowią poważne komplikacje. Nieliczni pacjenci, przed pojawieniem się objawów choroby szkieletu, manifestują objawy epilepsji zależnej od witaminy B6. Jeśli pacjent przeżyje okres niemowlęctwa, mogą przedwcześnie wystąpić stałe połączenia kostne szwów czaszkowych. Często występują hiperkalcemia i hiperkalciuria, które mogą powodować nawracające wymioty, nefrokalcynozę i uszkodzenie nerek.

Choć jest to postać nieco mniej dotkliwa niż w perinatalna postać HPP, zmiany radiologiczne w niemowlęcej postaci HPP również są patognomiczne. Czasami następuje nagle przejście od normalnego trzonu kości do słabo uwapnionnej przynasady. Sekwencyjne badania radiologiczne mogą ujawnić utrzymywanie się nieprawidłowej mineralizacji szkieletu

(krzywicy), ale również stopniowej demineralizacji szkieletu. Następnie pojawiają się złamania i odkształcenia kości. Scyntygrafia szkieletowa może wskazywać na funkcjonalne zamknięcie szwów czaszkowych, jeśli w strukturach, które wyglądają na „poszerzone” w badaniu radiologicznym, występuje słabsze wychwytywanie radioizotopu. Kraniosynostoza funkcjonalna może wystąpić pomimo szerokiego „otwarcia” ciemiączek, które jest iluzją powodowaną przez hipomineralizację sklepienia czaszki.

## ■ Cechy kliniczne (cd.)

### 3. Hipofosfatazja dziecięca

Dziecięca postać HPP również jest dość zróżnicowana pod względem ciężkości przebiegu, ale diagnozuje się ją u dzieci, które ukończyły 6 miesięcy życia. Przedwczesna utrata zębów mlecznych (czyli w wieku poniżej 5 lat) występuje bezboleśnie, bez resorpcji korzenia zęba, ponieważ wokół korzenia jest niewiele cementu. „Niemowlęce” zęby wysuwają się bez krwawienia, a korzeń jest nienaruszony. Dziecko traci najpierw siekacze żuchwowe, potem szczękowe, ale czasami badanie radiologiczne wszystkich zębów może wykazywać powiększone komory miazgi i kanałów korzeniowych („zęby skorupkowe”). Deformacje krzywiczne mogą obejmować staw żebrowo-chrzęstkowy, kolana szpotawe lub kolana koślawe, powiększenie nadgarstków, kolan i kostek, a czasami czaszkę brachykraniczną.

Krzywica może powodować niski wzrost i opóźnienie nauki chodzenia. Mogą występować być bóle kostne i sztywność, jak również epizody dyskomfortu i obrzęku stawów. Rzadko występuje ból obejmujący obrzęk szpiku kostnego, który przypomina zapalenie kości i szpiku lub nowotwór. Zazwyczaj pacjenci odczuwają osłabienie mięśni, które przypomina niepostępującą miopatię, powodujące często kołyszący chód. Jednak w przeciwieństwie do niemowlęcej postaci HPP, postać dziecięca nie powoduje drgawek z niedoboru witaminy B6. Choć prognozy dotyczące zębów stałych są lepsze, słabo scharakteryzowane problemy często później prowadzą do utraty zębów i konieczności stosowania protez w dorosłym życiu. Badanie radiologiczne głównych kości długich zazwyczaj wykazuje charakterystyczne ogniskowe ubytki chrząstki, które wystają z płytek wzrostowych w przynasadach. Często określa się je „językami” z radioprzezierności. To pomaga odróżnić HPP od innych form krzywicy i dysplazji przynasadowych. Mogą również występować nieregularności w tymczasowej strefie zwapnienia, wywijanie przynasad z obszarami radioprzezierności przylegającymi do obszarów osteosklerozy, a czasami poszerzenie nasadowe. Przedwczesny złączenie wszystkich szwów czaszkowych (kraniosynostoza) może spowodować wzrost ciśnienia śródczaszkowego, wytrzeszcz oczu i uszkodzenie mózgu. Dochodzi do odkształcenia wewnętrznej powierzchni czaszki.

## Cechy kliniczne (cd.)

### 4. Hipofosfatazja dorosłych

Dorośla postać HPP zazwyczaj pojawia się u osób w średnim wieku. Jednak niektórzy pacjenci przywołują wcześniejsze objawy krzywicy lub przedwczesną utratę zębów mlecznych. Następnie, po okresie dobrego zdrowia na początku dorosłego życia, pojawiają się bóle stóp, spowodowane powtarzającymi się, źle gojącymi przeciążeniowymi złamaniami kości śródstopia. Następnie może pojawiać się uczucie dyskomfortu w biodrach lub udach, spowodowane rozmiękczeniem kości udowej. Powszechne i niegojące się złamania, mogą powodować znaczne osłabienie. Wczesna utrata lub ekstrakcja uzębienia również nie jest rzadkością. Dwuwodny pirofosforan wapnia (CPPD) może powodować artropatię, a czasami chondrokalcyozę. To powikłanie odzwierciedla zwiększone stężenie endogenego pirofosforanu. Może występować pozornie paradoksalne odkładanie kryształów hydroksyapatytu oraz kostnienie więzadeł kręgosłupa przypominające hiperosteozę. Rzadko zgłaszana jest pierwotna nadczynność przytarczyc.

Zdjęcia rentgenowskie często wykazują pseudozłamania, które są znakiem rozpoznawczym osteomalacji. Zdjęcia rentgenowskie mogą również ujawnić uogólnioną osteopenię i chondrokalcyozę, a czasami cechy artropatii typu pirofosforanowego lub wapniejącego zapalenia okołostawowego.

### 5. Odontohipofosfatazja

Tę najłagodniejszą z postaci HPP diagnozuje się, gdy jedyną zauważalną nieprawidłowością kliniczną jest choroba zębów. Badania radiograficzne lub biopsja kości nie wykazują obecności HPP układu kostnego.

### 6. Łagodna hipofosfatazja prenatalna

Zgłaszano przypadki pacjentów z HPP, u których w macicy były widoczne deformacje zgięciowe, ale badania poporodowe wykazały samoistną poprawę. Nie jest to niezwykła postać HPP. Czasami określa się ją jako HPP „ze wygięciem, bez złamania”. Przyczynę może stanowić autosomalne recesywne (AR), jak również autosomalne dominujące (AD) dziedziczenie różnych mutacji TNSALP. Deformacja szkieletów płodów dotkniętych tą

postacią, może ulec poprawie na późniejszym etapie ciąży. Jednak w przypadku wykrycia deformacji szkieletu we wczesnym etapie ciąży, za pomocą badania ultrasonograficznego, nie można przewidzieć dalszego rozwoju postaci HPP.

# Diagnostyka

---

## ■ Wyniki badań laboratoryjnych

### *Badania biochemiczne*

#### AKTYWNOŚĆ ALP

HPP można zdiagnozować z pewnością, jeżeli historia choroby, wyniki badań i zmiany widziane w badaniach radiologicznych są spójne z tym zaburzeniem i występują równolegle z aktywnością fosfatazy zasadowej (ALP) wyraźnie poniżej normy dla wieku pacjenta. Ogólnie mówiąc, im bardziej ciężka postać HPP, tym niższa aktywność ALP.

Aktywność ALP w surowicy w porównaniu do referencyjnych wartości, odpowiednich dla wieku. Nawet pacjenci z odontohipofosfatazją mają niedobór aktywności fosfatazy zasadowej. W perinatalnej i niemowlęcej postaci HPP, niska aktywność ALP w surowicy jest wykrywana przy urodzeniu w surowicy krwi pępowinowej. Co istotne, w postaciach krzywicy lub osteomalacji innych niż HPP, aktywność ALP w surowicy krwi jest zazwyczaj podwyższona. Dlatego hipofosfatazemia w przebiegu HPP wydaje się paradoksalna i jest szczególnie uderzająca. Niemniej jednak, należy unikać pułapek diagnostycznych. Krew do oznaczania ALP w surowicy musi zostać prawidłowo pobrana. Chelatacja Mg 2+ lub Zn 2+ kwasem etylenodiaminotetraoctowym (EDTA) niszczy aktywność ALP. Ponadto, poziom aktywności ALP w surowicy należy interpretować pamiętając, że zakresy norm różnią się znacznie w zależności od wieku i płci pacjenta. Zdrowe niemowlęta, dzieci i młodzież, mają znacznie wyższy poziom ALP w surowicy niż osoby dorosłe (co odzwierciedla bogactwo izoform kostnych TNSALP). Poza tym, szczególnie wysoka aktywność ALP w surowicy w okresie pokwitania, występuje wcześniej u dziewcząt niż u chłopców. Choć obecnie ten problem został w znacznej mierze zniwelowany, normy podawane przez niektóre laboratoria kliniczne nadal podają wartości ALP wyłącznie dla osób dorosłych. Zdarza się, że dolna granica normy jest nawet podawana jako zero, być może dlatego, że klinicyści zajmują się zazwyczaj wartościami podwyższonymi, jakie występują w przebiegu innych chorób układu kostnego lub dróg żółciowych. W konsekwencji, w przypadku niektórych niemowląt lub dzieci, diagnoza HPP jest myłą, ponieważ błędnie uważa się, że mają normalny poziom ALP w surowicy krwi, czy też błędnie diagnozuje się pseudohipofosfatazję, ponieważ nie jest uwzględniany odpowiednio wyższy zakres norm pediatrycznych.



## AKTYWNOŚĆ ALP (cd.)

Hipofosfatazemia może również występować w różnorodnych innych zaburzeniach, a także w związku z narażeniem na działanie niektórych leków (glukokortykoidy, chemioterapia, klofibrat, zatrucie witaminą D lub zespół mleczno-alkaliczny), a także w przypadku masywnej transfuzji krwi lub osocza, albo też zatrucia radioaktywnymi metalami ciężkimi. Jednak te sytuacje kliniczne powinny być łatwo zauważalne i diagnozowane. Rzadko zdarzają się sytuacje, gdy noworodek z ciężką wrodzoną łamliwością kości (typu II) może mieć niski poziom aktywności ALP w surowicy, podobnie jak niektórzy pacjenci z dezaktywacją RUNX2 (CBFA1), co powoduje dysplazję obojczykowo-czaszkową ze spoczynkowej funkcji osteoblastów. W ocenie tych hipofosfatezemii względem HPP, pomocny może być test na zawartość PLP w osoczu („witamina B6”). Podwyższonych poziomów PLP można oczekiwać tylko w przebiegu HPP, gdy cała występuje mniejsza aktywność ogólna izoenzymu TNSALP (w tym w wątrobie), a nie tylko w kościach. Wreszcie, kilka opisów przypadków HPP podaje przemijające zwiększenie aktywności ALP w surowicy (prawdopodobnie izoformy kostne TNSALP) po operacji ortopedycznej lub złamaniu. Przynajmniej teoretycznie, stany które powodują wzrost poziomu dowolnego typu ALP (np. ciąża, choroby wątroby i dróg żółciowych), mogą zamazywać biochemiczną diagnostykę HPP. W związku z powyższym, w przypadku napotkania „niepewnego” pacjenta, wskazane jest posiadanie dokumentacji przypadków obniżenia poziomu ALP w surowicy krwi. Pomiar ilościowy poziomów izoenzymów ALP w surowicy lub szczególnie izoformy kostnej TNSALP, może również być pomocny w wyjątkowych okolicznościach (np. ciąża, niektóre nowotwory złośliwe). Jedną obecnie dostępną jest analiza mutacji genu TNSALP (ALPL) - w laboratoriach badawczych i komercyjnych.

## ■ Wyniki badań laboratoryjnych (cd.)

### *Badania biochemiczne*

#### MINERAŁY

W przeciwieństwie do niemal wszystkich postaci krzywicy lub osteomalacji, w przebiegu HPP poziom wapnia w surowicy krwi lub poziom Pi nie jest obniżony. Patogenetyczna blokada wchłaniania minerałów przez szkielet, spowodowana nagromadzeniem zewnątrzkomórkowej postaci PPI, prowadzi do unikalnego zaburzenia homeostazy wapnia i Pi, co jest szczególnie widoczne w najcięższych postaciach HPP. W niemowlęcej postaci choroby, hiperkalcemia występuje często, a poziomy hormonu przytarczyc (PTH) w surowicy mogą zostać pominięte i powiązane z hiperfosfatemią. W takim przypadku spodziewana jest hiperkalciuria. W dziecięcej postaci HPP, tylko nieliczni pacjenci mają łagodną hiperkalcemię, ale hiperkalciuria występuje stosunkowo często. Stężenia 25-hydroksywitaminy D oraz 1,25-dihydroksywitaminy D w surowicy, nie wykazują zazwyczaj odchyleń, ale gdy występuje hiperkalcemia, poziomy PTH i 1,25-dihydroksywitaminy D w surowicy są niskie. Zbyt niskie poziomy PTH mogą czasami występować w samej hiperkalciurii. Takie wyniki były przypisywane nieprawidłowości w układzie sprzężenia zwrotnego  $Ca^{2+}$ -PTH, ale wydają się przewidywalne w zakłóceniach homeostazy minerałów. Wiele lat temu, u kilku pacjentów z HPP zanotowano podwyższone stężenie PTH w surowicy, ale wyjaśnieniem mogło być uszkodzenie nerek na skutek hiperkalcemii z zachowaniem immunoreaktywnych fragmentów PTH. Pacjenci chorujący na dziecięcą i dorosłą postać HPP, mają zazwyczaj prawidłowy poziom stężenia wapnia, ale stężenie Pi w surowicy jest powyżej średniej wartości dla danego wieku, a około 50% z tych osób wykazuje wyraźnie hiperfosfatazemię. Zwiększona regeneracja fosforu w nerkach (zwiększona maksymalna wartość cewkowa dla filtracji

P/kłębuszkowej, czyli TmP/GFR) tłumaczy takie wyniki, które tylko czasami towarzyszyły tłumionemu poziomowi cyrkulacji PTH. W związku z tym możliwe jest, że TNSALP odgrywa korzystną rolę (lub PPI w moczu negatywną rolę) w wydalaniu Pi z nerek. Rzeczywiście, u pacjentów z uogólnionym zwapnieniem tętnic w okresie niemowlęcym, GACI (OMIM #208000) spowodowane niskim poziomem zewnątrzkomórkowego PPI, może rozwinąć się w hipofosfatazemię i krzywicę. Niewytłumaczalnie, niezwykle rzadko u pacjentów z HPP zgłaszano hipofosfatazemię z ubytku Pi w nerkach, ale badania nad mutacją TNSALP nie mogły jeszcze udokumentować HPP.

## BADANIA RUTYNOWE

Inne rutynowe badania biochemiczne surowicy, w tym parametry funkcji wątroby lub mięśni (np. bilirubiny, aminotransferazy asparaginianowej, dehydrogenazy mleczanowej, kinazy kreatynowej, aldolazy) nie wykazują odchyień w przebiegu HPP. Aktywność kwaśnej fosfatazy w osoczu jest ogólnie prawidłowa, ale fosfataza kwasu winianoodpornego z osteoklastów, u jednej z pacjentek wykazuje od ponad dziesięciu lat niewytłumaczalnie podniesiony poziom. Podwyższone poziomy proliny w krwi i moczu zostały opisane u kilku pacjentów, ale znaczenie tego faktu nie jest znane. Markery obrotu kostnego nie zostały jeszcze wyszczególnione w opublikowanych raportach.

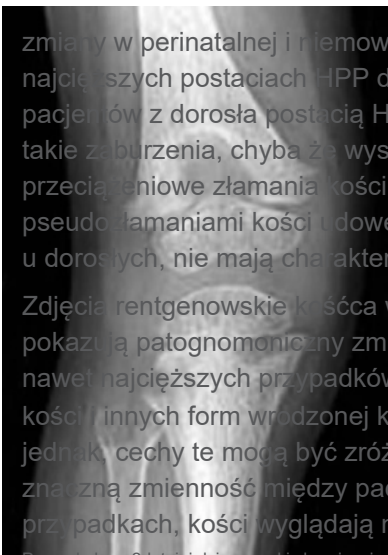
## NATURALNE SUBSTRATY TNSALP

Podwyższony poziom feniloetyloaminy (PEA) we krwi lub moczu, zwykle mierzony w laboratoriach „błędów wrodzonych”, stosujących chromatografię ilościową aminokwasów, a teraz także oznaczany przez kilka laboratoriów komercyjnych, wspiera diagnozę HPP. Jednak fosfoetanolaminuria nie jest objawem patognomiczny HPP i może występować w innych zaburzeniach, w tym w różnych metabolicznych chorobach kości. W idealnych warunkach 24-godzinnej zbiórki moczu poziom PEA jest „znormalizowany” do zawartości kreatyniny. Co ważne, wydalanie PEA z moczem jest uwarunkowane wiekiem pacjenta, dietą i rytmem dobowym i może być prawidłowe u osób z łagodną postacią HPP. Opublikowano następujące zakresy norm zależnych od wieku, wyrażone w mikromolach PEA na gram

kreatyniny w moczu: <15 lat: 83-222; 15–30 lat: 42–146; 31–41 lat: 38–155; >45 lat: 48–93).  
W porównaniu z poziomami PEA w surowicy lub w moczu, podwyższony poziom 5'-fosforanu pirydoksalu (PLP) w osoczu wydaje się być bardziej czułym i swoistym markerem HPP. Testy komercyjne są łatwo dostępne, zazwyczaj zamawiane jako „witamina B6”.

# Diagnostyka

## ■ Wy niki badań radiologicznych



Radiograficzne badanie szkieletu ujawnia patognomiczne zmiany w perinatalnej i niemowlęcej postaci HPP oraz w najcięższych postaciach HPP dziecięcej. Badania pacjentów z dorosłą postacią HPP rzadko wskazują na takie zaburzenia, chyba że występują charakterystyczne przeciętne złamania kości śródstopia, wraz z pseudozłamaniem kości udowej. Jednak zmiany te u dorosłych, nie mają charakteru diagnostycznego.

Zdjęcia rentgenowskie kości w ciężkiej postaci HPP, pokazują patognomiczne zmiany, odróżniające się od nawet najcięższych przypadków wrodzonej łamliwości kości i innych form wrodzonej karłowatości. Niemniej jednak, cechy te mogą być zróżnicowane i wykazywać znaczną zmienność między pacjentami. W niektórych przypadkach, kości wyglądają na zupełnie

Przebieg choroby 2-letniej dziewczynki z objawami  
zdemineralizowane. Jeśli mineralizacja szkieletu jest na dziecięcej postaci HPP, posiada charakterystyczne „języki” z radioprzezierności obecna, mogą być widoczne poważne zmiany we wszystkich przynasadach. Przynasadowe nieprawidłowości są szczególnie widoczne w krzywiczne. Może brakować części (lub całości) kręgów. głowie

Wyniki mogą również wykazywać słabe skostnienie kości strzałkowej. nasad kości wraz z nieregularnymi wydłużeniami radioprzezierności w kierunku przynasad (a czasem ostrogi korowej kości). Często obecne są pęknięcia. Kości czaszki mogą wykazywać zwapnienie tylko centralnie, dając złudzenie, że szwy są szeroko rozdzielone. Jednakże te szwy mogą być funkcjonalnie „zamknięte”. Zęby są źle uformowane.

Scyntygrafia kości może ujawnić pęknięcia i pomóc w wykryciu kraniosynostozy. Wykonanie badania rezonansem magnetycznym jest niezbędne do określenia nietypowego wystąpienia zespołu bolesnego obrzęku szpiku w HPP, który może przypominać przewlekłe nawracające

wielogniskowe zapalenie kości i szpiku lub nowotworu złośliwego. Wynik badania densytometrycznego (DXA) w HPP może być trudny do interpretacji, gdy występują heterogeniczne zmiany szkieletowe w mineralizacji kości, deformacje pacjenta lub niski wzrost.

## Diagnostyka (cd.)



### Wyniki badań histopatologicznych

#### *Szkielet*

Z wyjątkiem odontohipofosfatazji, biopsja kości wykazuje upośledzenie mineralizacji kośćca. Obejmuje to nadmiary niezmineralizowanej matrycy kośćca (osseina), które mogą występować w postaci niejednorodnej. Upośledzenie mineralizacji kośćca zostaje potwierdzone, gdy mikroskopia fluorescencyjna nie wykaże wystarczającej liczby oddzielnych pasm fluorescencyjnych na powierzchni kości, po podaniu pacjentowi tetracykliny. Niezmineralizowana osseina gromadzi się w przebiegu HPP, ponieważ nie występuje tu prawidłowe zwapnianie. Jednakże cechy wtórnej nadczynności przytarczyc są zazwyczaj nieobecne w HPP, ale powszechne w krzywicy lub osteomalacji, gdzie występuje hipokalcemia. W nasadach (płytki wzrostu), zmiany krzywiczne mogą obejmować zakłócenia normalnego kolumnowego układu chondrocytów, poszerzenie strefy tymczasowego zwapnienia i upośledzenie zwapniania pierwotnej warstwy gąbczastej w pobliżu komórek degeneracji chrząstki. Jednakże zasoby izoform kostnych TNSALP (chondrocyty i osteoblasty) są obecne, choć posiadają zmniejszoną aktywność TNSALP. Nasilenie upośledzenia mineralizacji w HPP jest zazwyczaj wynikiem klinicznym. Szwy czaszkowe, które wyglądają na poszerzone na zdjęciach rentgenowskich, nie są normalną tkanką włóknistą. Jest to złudzenie spowodowane hipomineralizacją kości sklepienia czaszki.

Nieregularne nadmiary osseiny na powierzchniach beleczek kostnych, wydają się być cechą charakterystyczną upośledzenia mineralizacji w HPP u dzieci i u dorosłych. Aktywność ALP w tkance kostnej jest skorelowana odwrotnie ze stopniem nagromadzenia osseiny.

Mikroskopia elektronowa kości w perinatalnej i niemowlęcej postaci HPP, wykonana podczas autopsji, dała wyniki zgodne z zewnątrzkomórkową akumulacją PPI w HPP.

## Diagnostyka (cd.)

---

### ■ Wyniki badań histopatologicznych (cd.)

#### *Uzębienie*

Przedwczesna utrata zębów mlecznych występuje w kilku zaburzeniach (w tym działanie toksyczne, błędy metaboliczne i nowotwory złośliwe). W HPP, to powikłanie wynika z braku cementu bezkomórkowego, pokrywającego korzenie zębów. Rozległość tej wady różni się pomiędzy zębami, ale liczba zębów utraconych przedwcześnie odzwierciedla ciężkość choroby układu szkieletowego. Najbardziej narażone są siekacze. Duże komory miazgi w HPP sugerują zahamowanie dentyonogenezy. Nadmierna szerokość zębiny pierwotnej, duże obszary interglobularne i upośledzone zwapnienie cementu, wydają się być analogiczne do osseoidozy obserwowanej w kościach. Występują sprzeczne doniesienia na temat tego, czy emalia jest bezpośrednio zagrożona. Wysuszone zęby mleczne nadal mogą być przydatne do badania mikroskopowego. Zmiany histopatologiczne z HPP zaobserwowane w zębach stałych, wydają się podobne, ale stosunkowo łagodne w porównaniu z zębami mlecznymi.





## Rokowanie

Przed opracowaniem obiecującej eksperymentalnej i ukierunkowanej na kości, terapii zastępczej TNSALP, perinatalna postać HPP był niemal zawsze śmiertelna. Stąd bardzo ważne jest odróżnienie perinatalnej postaci HPP od jej łagodnej formy, która wykazuje samoistną poprawę po porodzie. Rezultaty niemowlęcej postaci HPP są nieprzewidywalne, gdy pacjent jest badany po raz pierwszy. U niektórych niemowląt następuje postępujące pogorszenie stanu kośćca, które prowadzi do śmierci w ciągu kilku miesięcy. U innych natomiast następuje znacząca samoistna poprawa. Jeszcze inne mogą cierpieć na uporczywą chorobę krzywiczną, w której ostatecznie rozwija się kraniosynostoza. W przypadku zdiagnozowania niemowlęcej postaci HPP, krytyczne dla rokowania są kolejne oceny kliniczne i badania radiograficzne. Chociaż dokładna wartość nie jest znana, prawdopodobnie 50% chorych na niemowlęcą postać HPP umrze z powodu zaburzeń pracy dróg oddechowych i zapalenia płuc, które nastąpią po pogorszeniu stanu chorobowego w obrębie klatki piersiowej. U innych może nastąpić znacząca poprawa, szczególnie po wyjściu z okresu niemowlęctwa, być może dlatego, że tempo wzrostu spada, a co za tym idzie, resztkowe poziomy TNSALP stają się bardziej skuteczne w mineralizowaniu szkieletu.

Faktycznie, wstępny raport opracowany w 1986 roku w Kanadzie sugerował, że postura dorosłej osoby, która przeżyła niemowlęcą postać HPP, może być prawidłowa, ale wystąpiły też znaczące wyjątki - zarówno tam, jak i w USA. W dziecięcej postaci HPP również może nastąpić samoistna poprawa, gdy płytki wzrostowe ulegają połączeniu u młodego dorosłego pacjenta, ale ponowne wystąpienie objawów i powikłań w późniejszym czasie jest możliwe, jeśli nie prawdopodobne. Dorosła postać HPP to przewlekła choroba kości, która rozwija się po wcześniejszym wystąpieniu objawów zapowiadających. Upośledzenie osteomalacji, powodujące ból i złamania kości, może nastąpić u kobiet w okresie menopauzy, jednak wydaje się, że może temu zapobiegać estrogenowa terapia zastępcza.

# Leczenie

---

## Leczenie podtrzymujące

Niemowlęta i małe dzieci z ciężką postacią HPP, powinny pozostawać pod skrupulatną opieką medyczną, aby możliwe było wykrycie powikłań neurologicznych, takich jak zwiększone ciśnienie śródczaszkowe, spowodowane kraniosynostozą „funkcjonalną” lub „prawdziwą”. Kraniosynostozą funkcjonalną może rozwinąć się pomimo występowania iluzji radiograficznej szeroko otwartych ciemiączek i może wymagać przeprowadzenia zabiegu kraniotomii. W innych przypadkach również mogą wystąpić deformacje czaszki, ale bez znaczących powikłań neurologicznych.

Drgawki z niedoboru witaminy B6 manifestują się tylko w ciężkiej postaci HPP (perinatalnej lub niemowlęcej) i stanowią oznakę złego rokowania, prawdopodobnie dlatego, że niedobór TNSALP musi być szczególnie głęboki, aby powodować zaburzenia biochemiczne, które wyjaśniają to powikłanie, co również jest równoznaczne z poważną chorobą układu kostnego. Objawy od CPPD lub osadzania kryształków fosforanu wapnia, mogą reagować na niesteroidowe leki przeciwzapalne. Jeden raport sugeruje, że naproksen jest pomocny w bólach u dzieci z HPP, także w przypadku syndromu bolesnego obrzęku szpiku kostnego.

## Leczenie chirurgiczne

Złamania u dzieci z HPP zrastają się, choć prawdopodobne wydaje się zrastanie opóźnione i nastąpiło po zabiegu osteotomii kości udowej oraz po zastosowaniu gipsu. W dorosłej postaci HPP, pseudozłamania proksymalnego końca kości udowej mogą pozostać niezmienione przez długie lata, ale nie zrosną się, chyba że zastosowane zostanie leczenie profilaktyczne z zespoleniem śródszpikowym lub rozwiną się do pełnych złamań. W profilaktyce albo doraźnym leczeniu chirurgicznym pseudozłamania lub ostrego złamania kości udowej, najlepsze wydaje się zastosowanie prętów lub gwoździ do zespolenia śródszpikowego z dzielonym obciążeniem, zamiast płytek oszczędzających obciążenie. W przypadku nawracających przeciążeniowych złamań kości śródstopia, użyteczne może być zastosowanie ortezy stawu skokowego.

## Leczenie (cd.)

### ■ Leczenie stomatologiczne

W przebiegu HPP specjalistyczna ocena i opieka stomatologiczna są ważne. U dzieci z HPP poważne upośledzenie uzębienia może niekorzystnie wpływać na mowę i żywienie. Konieczne może być zachowanie zębów lub zastosowanie pełnej lub częściowej protezy stomatologicznej.

### ■ Opieka medyczna

Tradycyjnych metod leczenia krzywicy i osteomalacji (witamina D i suplementy minerałów) należy w przebiegu HPP unikać, chyba że udokumentowane są szczególne braki, ponieważ poziomy metabolitów wapnia, Pi i witaminy D nie są zazwyczaj niskie. W niemowlęcej postaci HPP, nadmiar witaminy D lub suplementów minerałów mógłby sprowokować lub zaognić hiperkalciurię i hiperkalcemię, które często występują. Z drugiej strony, należy unikać ograniczanie stosowania witaminy D lub ekspozycji na światło słoneczne, ponieważ w HPP występowało nakładanie krzywicy z niedoboru witaminy D.

Hiperkalciurię w niemowlęcej postaci HPP można poprawić poprzez nawadnianie i zmniejszenie przyjmowania wapnia w pożywieniu. Konieczna może być terapia diuretykami pętlowymi i glikokortykosteroidami. Może następować progresywna demineralizacja kości, spowodowana prawdopodobnie samą chorobą HPP, jeśli poziom wapnia i Pi w surowicy się nie obniżył. Bisfosfoniany mogą być szkodliwe w HPP, ponieważ są one analogami PPI, obniżają obrót kostny i mogą zahamować ALP przez wiązanie  $Zn^{2+}$  i  $Mg^{2+}$ .

W 1996 roku, wstępne ustalenia dotyczące badań na myszach z wyłączonym genem TNSALP wskazały przeszczep komórek szpiku w HPP jako środek zwiększenia aktywności ALP bezpośrednio w matrycy układu kostnego.

U dwóch niepowiązanych ze sobą dziewczynek z pogłębiającą się niemowlęcą postacią HPP, przeszczep komórek szpiku kostnego i komórek kości, przeprowadzony odpowiednio w 2003 i 2007 roku, wydawał się dać korzystny efekt, choć wszczepienie komórek dawcy było niewielkie. W 2007 roku pojawił się pierwszy z kilku raportów dotyczących zastosowania w niezarejestrowanych wskazaniach teryparatydu (Forteo®) u osób z dorosłą postacią HPP

(J Clin Endocrinol Metab 92:123-8, 2007) z nadzieją, że pacjenci z HPP mogą skorzystać na wytworzeniu większych ilości ALP w kościach.

## Leczenie

---

## ■ Opieka medyczna (cd.)

W 2015 roku, asfotaza alfa (Strensiq™) została zatwierdzona dla stosowania u dzieci z HPP w Kanadzie, Unii Europejskiej (UE) i w USA, a u pacjentów z HPP w Japonii. Asfotaza alfa to białka fuzyjne, która składają się z TNSALP, fragmentu Fc immunoglobiny G1 i deka-asparaginianu, ukierunkowanych mineralnie. Widoczną poprawę nieprawidłowości szkieletowych u niemowląt i małych dzieci z zagrażającą życiu postacią HPP, udokumentowano radiograficznie w okresie kilku tygodni lub miesięcy. Poprawie towarzyszyło znacznie lepsze funkcjonowanie płuc oraz rozwój umiejętności motorycznych i poznawczych. To doświadczenie - terapia była kontynuowana przez jeden rok - zostało szczegółowo opisane w sprawozdaniu opublikowanym w 2012 r., które dotyczyło 11 pacjentów z perinatalną lub niemowlęcą postacią HPP (New England J Med 366:904-13). Również u starszych dzieci z HPP ich choroby i upośledzenia szybko zareagowały, a poziomy PLP i PPI w krwi uległy obniżeniu, niskie były też poziomy przeciwciał przeciw asfotazie alfa i nie zauważono żadnych oznak oporności na tę terapię. Wyniki badań klinicznych z udziałem starszych dzieci z HPP, zostały przedstawione szczegółowo w publikacji. Badania dotyczące nastolatków i dorosłych z HPP ciągle trwają. Więcej informacji na temat badań klinicznych nad HPP, znajdą Państwo pod adresem: [www.clinicaltrials.gov](http://www.clinicaltrials.gov).

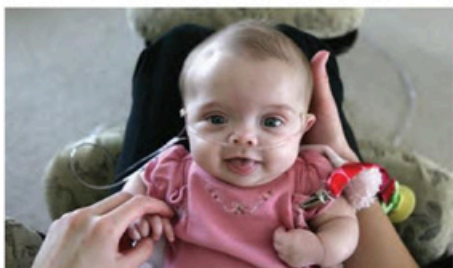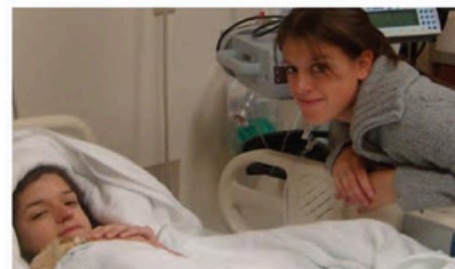
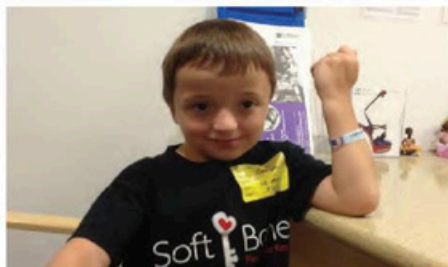

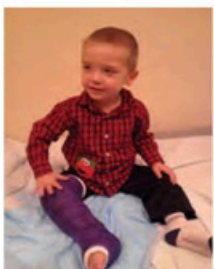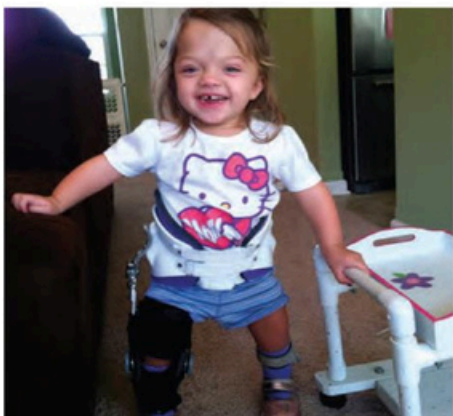
## Leczenie (cd.)

### ■ Diagnostyka prenatalna

Oznaczanie aktywności ALP w krwi pępowinowej in utero (kordocenteza) jest niesprawdzone. Historycznie, analiza aktywności ALP w wodach płodowych nie była przydatna w diagnozowaniu HPP.

W kilku raportach błędnie uznano identyfikację HPP in utero za pośrednictwem technik RTG, jako wskazanie śmiertelnego rokowania dla płodu. W drugim trymestrze ciąży, perinatalna postać HPP została zdiagnozowana za pomocą badań ultrasonograficznych (z naciskiem na kończyny i czaszkę), radiologicznych oraz aktywności ALP w komórkach wód płodowych. Jednakże badanie ultrasonograficzne zostało ocenione jako prawidłowe w 16-19 tygodniu ciąży w trzech przypadkach perinatalnej postaci HPP, w których okołoporodowe badania radiograficzne wykazały ubytki szkieletu u płodu. Co ważniejsze, niedawne doświadczenia z łagodną formą prenatalnej postaci HPP, opisane w 2011 r., wykazują, że rutynowa ultrasonografia nie może przewidzieć śmiertelnej postaci HPP in utero na wczesnym etapie ciąży. (JBMR 26:2389–98, 2011).

Od roku 1995, analiza mutacji TNSALP jest wykorzystywana do oceny ciąż zagrożonych śmiertelną postacią HPP. Molekularna ocena TNSALP jest teraz dostępna w kilku laboratoriach komercyjnych. Choć nie jest konieczna do pourodzeniowej diagnostyki HPP, informacja ta jest niezbędna dla zrozumienia dziedzicznego wzorca HPP oraz dla oceny prenatalnej (zazwyczaj, gdy u rodzeństwa wystąpiła ciężka postać choroby). Jednakże scharakteryzowanie łagodnej formy prenatalnej postaci HPP podniosło ważną kwestię dotyczącą przewidywalności wyników badań, zwłaszcza w przypadku płodów z wadami w obu allelomorfach TNSALP. U płodów z łagodną formą prenatalnej postaci HPP, deformacje zgięciowe, uległy samoistnej poprawie pod koniec ciąży oraz po urodzeniu, a kliniczny fenotyp był przeciwstawny temu od HPP niemowlęcej do odontohipofosfatazji.



Pacjenci z hipofosfatazją i członkowie rodzin.



Fundacja Soft Bones została założona w 2009 r.  
Jej celem jest rozpowszechnianie informacji oraz  
edukowanie, zachęcanie i kontaktowanie pacjentów  
z HPP, ich rodzin i opiekunów.

Fundacja wspiera także badania nad tą rzadką  
chorobą kości, poprzez uświadamianie i pozyskiwanie środków.

Aby uzyskać więcej informacji,  
skontaktuj się z Fundacją Soft Bones.  
(866) 827-9937 – bezpłatna infolinia • (973) 453-3093 –  
połączenie bezpośrednie  
121 Hawkins Place, #267  
Boonton, New Jersey, USA 07005  
[www.SoftBones.org](http://www.SoftBones.org)







**Michael P. Whyte, M.D.**

*Emeritus Professor of Medicine, Pediatrics, and Genetics,  
Division of Bone and Mineral Diseases,  
Department of Internal Medicine,  
Washington University School of Medicine;  
St. Louis, MO, 63110, USA  
Fax: 314-872-7844  
E-mail: mwhyte@wustl.edu*

