


هذا المنشور يتم توزيعه بواسطة شركة Soft Bones، مؤسسة  
هاييوسفاتاز في الولايات المتحدة الأمريكية.



هاييوسفاتاز:  
نظرة عامة  
للأطباء ومهنيين الطب

Soft  Bones  
Finding the Key to HPP



مايكل ب وايت، دكتورة في الطب

## تعريف الهايبوفوسفاتيز (HPP)

هايبوفوسفاتيز (HPP) هو الشكل النادر من الكساح أو لين العظام الذي يتسم بنشاط مصد دم منخفض من الفوسفاتيز القلوي (ALP).

## التصنيف



### سنة أشكال طبية تمثل تصنيف مفيد من HPP.

1. هايوفوسفاتيز الأجنة
2. هايوفوسفاتيز الرضع
3. هايوفوسفاتيز الأطفال
4. هايوفوسفاتيز البالغين
5. أودونتو هايوفوسفاتيز
6. هايوفوسفاتيز الأجنة الحميد

شدة مرض HPP تختلف بشدة مع النتائج الطبية التي تشمل الموت في الرحم من هيكل عظمي غير متمعدن في الأساس إلى مشاكل فقط في أسنان الأشخاص البالغين. عمر المريض الذي يصبح فيه المرض واضحاً يميز شكل المرض سواء كان أجنة أو رضع أو أطفال أو كبار. هؤلاء الذين يظهر لديهم مظاهر الأسنان يكون لديهم أودونتو-HPP. شكل الأجنة الحميد من HPP هو الأحدث في المجموعة ويُظهر تشوهات في الهيكل العظمي في الرحم أو عند الولادة، ولكن بالمقارنة بمرض HPP الرضع فهو أخف بوضوح ويحدث تحسن كبير واضح بعد الولادة.



## 1. هاييوفوسفاتيز الأجنة

هذا هو الشكل الأخطر من HPP وكانت قاتلة تقريباً دائمة حتى أصبح علاج استبدال الإنزيم متاحاً لأجل مرض HPP. أثناء الولادة، الأطراف تكون قصيرة ومشوهة وهناك حاجز غشائي واحد من نقص التمعدن العظمي الشديد. قد يتقرب تحفيز عظمي غضروفي غير هادي البشرة ويبرز أفقياً من منتصف العمود من الزند الأيمن والنشطة. قد يكون هناك بكاء عالي للغاية، تهيج، توقف تنفس دوري مع زرقة وبطء في ضربات القلب، ارتفاع حرارة غير مبرر، وانيميا، ونزيف داخل الجمجمة. بعض المرضى يعيشون فقط بضعة أيام، لكن يعانون من زيادة في مشكلات التنفس من عيوب في القفص الصدري والرئتين. في بعض الحالات النادرة يكون هناك نجاة طويلة الأمد.

## 2. هاييوفوسفاتيز الرضع

HPP الرضع يظهر بعد الولادة، لكن قبل عمر 6 شهور. قد يبدو النمو طبيعياً حتى يصبح هناك ضعف في التغذية، فشل في النمو، شلل، علامات طبية من الكساح أو الصرع. خيوط الجمجمة تبدو واسعة، لكن هذا من تقلص تحجر وتقلص الجمجمة. قد يكون هناك انتفاخ في اليافوخ الأمامي، وضغط داخل الجمجمة مع العصب البصري وجحوظ وقصر في الرأس. العين قد تكون زرقاء. يمكن أن يظهر صدر سائب يكون عرضة للالتهاب الرئوي من تشوه الكساح في القفص الصدري وكسور في الأضلاع. الضعف ومراحل الحركة المتأخرة تعد مضاعفات هامة. يظهر على بعض المرضى الاستثنائيون صرع فينامين ب 6 الذي يعتمد على الصرع قبل مرض الهيكل العظمي. إذا نجى المريض من الطفولة، قد يحدث انصهار عظمي حقيقي لخيوط الجمجمة. فرط كالسيوم الدم وفرط كالسيوم البول شائعين، ويمكن أن يسببوا القيء المتكرر والكلاس الكلوي والقصور الكلوي.

على الرغم من أنه أقل خطورة عن مرحلة الأجنة من مرض HPP، التأثيرات الإشعاعية من HPP الرضع واصمة أيضاً. في بعض الأوقات يكون هناك انتقال مفاجئ من شكل طبيعي من عمود أو الجزء الأوسط من عظم طويل إلى تكلس بشكل سيء في الجزء الأوسع في نهاية عظم طويل. دراسات التصوير الإشعاعي المتتالية قد تكشف استمرار تمعدن الهيكل العظمي العيب (الكساح)، لكن قد تكشف أيضاً عدم تمعدن تدريجي للهيكل العظمي. ثم، قد تتجلى كسور وتشوهات في العظام. التصوير الومضي على الهيكل العظمي يمكن أن يشير إلى إغلاق وظيفي للخيوط القحفية إذا حدث انخفاض في النظائر المشعة على تلك الهياكل التي تبدو "متسعة" في الأشعة. تعظم الدروز الباكر يمكن أن يحدث بالرغم من اليافوخ "المفتوح" بشكل واسع الذي يمثل وهم من قبة نقص تمعدن الميناء.

## السمات الطبية (متابعة)

### 3. هايپوفوسفاتيز الأطفال

HPP الأطفال متفاوت تماماً في الشدة أيضاً لكن يتم تشخيصه بعد 6 أشهر من العمر. الخسارة المبكرة للأسنان النفضية (مثل عمر > 5 سنوات) يحدث بدون ألم وبدون ارتشاف جذر الأسنان بسبب تغطية القليل من الملاط للجذر. أسنان "الطفل" "تنزلق" للخارج بدون نزيف، وبشكل لافت للنظر مع جذور سليمة. في البداية يتم فقد قواطع الفك السفلي ثم الفك العلوي، لكن في بعض الأحيان قد تُظهر الصور الإشعاعية للأسنان دوائر لب واسعة وقنوات جذر ("الأسنان الصدفية"). تشوهات الكساح يمكن أن تشمل غطاء الملتقى الضلعي الغضروفي، أو سيفان منحنية أو انحناء الركبتين للداخل، تضخم المعصمين والركبتين والكاحلين وفي بعض الأحيان الجمجمة قصيرة الرأس.

الكساح قد يسبب قصر القامة وتأخر في المشي. قد يكون هناك ألم في الهيكل العظمي وتصلب، بالإضافة إلى عدم راحة في المفصل وتورم. في حالات نادرة، قد تشمل المتلازمة النادرة حدوث استسقاء لنخاع العظام يحاكي الإصابة بالتهاب العظام أو الأورام الخبيثة. بشكل نمطي، يعاني المرضى من ضعف في العضلات يشبه الاعتلال العضلي غير التقدمي الذي يتسم عادة بالمشي المتهادي.

بالرغم من ذلك، على عكس HPP الرضع، فمرض HPP الأطفال لا يسبب نوبات الصرع التي تعتمد على فيتامين ب6. على الرغم من أن تشخيص فحص الأسنان الدائم أفضل، المشاكل التي يتم تشخيصها بشكل سيء كثيراً ما تؤدي لاحقاً إلى خسارة الأسنان وارتداء طقم الأسنان في سن الرشد. الصور الإشعاعية للعظام الأساسية الطويلة عادةً ما تُظهر سمات التشوهات الرئيسية في الغضاريف التي تظهر من صفائح النمو في الكردوس. غالباً ما توصف بأنها "السنة" شعاعية. هذا قد يميز HPP من الأشكال الأخرى من الكساح وخلل التنسج الكردوسي. قد يكون هناك شذوذ في المنطقة المؤقتة من التلكس، واندلاع كروسي من إشفاف الأشعة مجاور لمناطق التصلب العظمي، وفي بعض الأوقات توسع نمائي. الانصهار العظمي المبكر لكل الدروز القحفية (تعظم الدروز المبكر) يمكن أن يسبب ارتفاع في الضغط داخل القحف، وجحوظ، وتلف بالمخ. ثم، قُبة لها مظهر "نحاس مطروق" منبعث.

## السمات الطبية (متابعة)

### 4. هابيو فوسفاتيز البالغين

HPP الكبار عادة ما يظهر خلال منتصف العمر. بالرغم من ذلك، بعض المرضى يعتقدون أنه داء الكساح أو خسارة مبكرة للأسنان اللبنية. ثم، بعد صحة جيدة في بداية حياة البالغين، يصبح لديهم أقدام مؤلمة متكررة، وشفاء ضعيف، وكسور في مشط القدم. وبعد ذلك، قد يكون هناك عدم ارتياح في الوركين أو الفخذين بسبب الكسور الزائفة. الكسور واسعة النطاق وعدم الالتئام قد تسبب فيما بعد ضعف واضح. فقد المبكر أو نزع أسنان الكبار ليست غير شائعة. ترسيب كالسيوم بيروفوسفات ديهيدرات (CPPD) يمكن أن يسبب ضمور مفاصل السكري PPI، وفي بعض الأحيان يكون زائفاً. هذا التعقيد يعكس المستويات الداخلية الزائدة من PPI. قد يكون هناك ترسيب متناقض ظاهري لكريستالات الهيدروكسيباتيت، وتحجر الأربطة يشبه فرط تعظم العمود الفقري. في حالات نادرة، يتم رصد فرط الدريقات الأولي.

الصور الإشعاعية تُظهر كسور زائفة، سمة مميزة للين العظام. الصور الإشعاعية قد تُظهر أيضاً هشاشة عظام متفشية وكلاس الغضاريف، وفي بعض الأوقات اعتلال PPI المفصلي أو التهاب حوائط مفصلي كلسي.

### 5. أودونتو هابيو فوسفاتيز

هذا الشكل الأخف من HPP يتم تشخيصه عندما تكون التشوهات الوحيدة الواضحة هي مرض الأسنان. هنا، لا يكون هناك دليل من التصوير الإشعاعي أو من التحليل العظمي على مرض HPP في الهيكل العظمي.

### 6. هابيو فوسفاتيز الأجنة الحميد

وصفت عدة تقارير مرضى HPP الذين تظهر لديهم تشوه انحناء في الرحم، لكن تميزت دورات ما بعد الولادة بتحسن تلقائي في الهيكل العظمي. هذا ليس نموذجاً غير شائعاً من HPP، وفي بعض الأحيان يُشار إليه HPP "منحنية ولكن ليست مكسورة". يمكن أن يكون السبب وراثية صبيغة جسمية متنحية (AR) بالإضافة إلى الصبيغة الجسمية السائدة (AD) من أنواع مختلفة من طفرات TNSALP. تشوه الهيكل العظمي من تلك الأجنة المتضررة يمكن أن يتحسن خلال مراحل متأخرة من الحمل. بالرغم من ذلك، نتيجة HPP تكون غير متوقعة بهذه التقنية، عندما يتم رصد تشوه في الهيكل العظمي مبكراً في الرحم بواسطة الموجات فوق الصوتية.

## استنتاجات المعمل

### الكيمياء الحيوية

#### نشاط ALP

يمكن ان يتم تشخيص HPP بثقة عندما يكون كلاً من التاريخ الطبي، والاستنتاجات الجسدية، والتصوير الإشعاعي، متسق مع هذا المرض ويحدث مع نشاط مصّل ALP غير طبيعي بشكل واضح بالنسبة لعمر المريض. بشكل عام، كلما زادت خطورة ووضوح مرض HPP كلما انخفض نشاط مصّل ALP مقارنةً بالقيم المرجعية المناسبة للعمر. حتى المرضى المصابين بمرض HPP أودونتو يكون لديهم نقص في فوسفات الدم. في أشكال الأجنة والرضع من مرض HPP، يمكن رصد انخفاض نشاط ALP عند الولادة في مصّل من دم الحبل السري. الجدير بالذكر أنه في أشكال الكساح أو لين العظام باستثناء HPP، يرتفع نشاط مصّل ALP. لذلك، نقص فوسفات الدم من HPP يبدو متناقضاً ومدهشاً بشكل خاص. بالرغم من ذلك، يجب تجنب الكثير من عثرات التشخيص. يجب أن يتم تجميع الدم لفحص مصّل ALP بشكل مناسب. عملية إزالة معدن ثقيل من  $Mg^{2+}$  or  $Zn^{2+}$  بواسطة حمض تيترا الخليك إيثيلين ثنائي الأمين (EDTA) سوف يدمر نشاط ALP. كذلك، مستويات نشاط ALP ينبغي تفسيرها مع معرفة أن النطاقات المرجعية تختلف بشكل واضح بناء على العمر والجنس. الرضخ والأطفال والكبار الذين هم في صحة جيدة يكون لديهم نشاط أعلى من مصّل ALP مقارنةً بالكبار (ما يشير إلى وفرة في بروتين العظم من TNSALP). كذلك، النشاط المرتفع للغاية لمصّل ALP من طفرة نمو المراهقة يحدث مبكراً في الفتيات مقارنةً بالفتيان. بالرغم من ذلك المشكلة الآن قد تحسنت كثيراً، النطاقات المرجعية التي تم الاستشهاد بها بواسطة بعض المعامل الطبية مازال تشير إلى قيم ALP عالية حصرية في الكبار. في بعض الأحيان، يظهر أن الحد الأدنى من المستوى المعتاد هو صفر، وقد يكون ذلك عادة بسبب أن الأطباء ينشغلون بالقيم المرتفعة التي يجب إيجادها، ولاتباع الأمراض العظمية أو الكبدية الصفراوية الأخرى. نتيجة لذلك في بعض حالات الأطفال أو الرضع، يتم تشخيص HPP بشكل خاطئ لأنها تعتبر مستويات مصّل ALP عادية، أو ربما يتم تشخيصها عن طريق الخطأ بمرض HPP كاذب لعدم تعريف النطاق المرجعي المرتفع للأطفال.

## نتائج المعمل (متابعة)

### نشاط ALP (متابعة)

كذلك، قد يحدث نقص فوسفات الدم في عدة أمراض، ومع التعرض لأدوية محددة (غلو كوكوتيكويدز، علاج كيميائي، كلوفيرات، سمية فيتامين د/ أو متلازمة اللبن والقلوي)، بالإضافة إلى نقل هائل للدم أو البلازما، أو تسمم معادن ثقيلة مشع. بالرغم من ذلك، تلك المواقف الطبية يجب أن تكون واضحة ومشخصة. في حالات نادرة، حديثي الولادة الذين يعانون من نقص شديد في تكوين العظام (نوع II) يكون لديهم مستوى منخفض من مصّل ALP، كما هو الحال في بعض مرضى تعطل CBFA1 ( RUNX2 ) ( مسبباً خلل التنسج الترقوي القحفي من خمود الخلية البانية للعظم. لتحديد "نقص فوسفات الدم" مقابل HPP، فحص PLP البلازما يمكن أن يساعد. المستويات المرتفعة من PLP تكون متوقعة فقط في HPP، حيث تنخفض كل نشاطات النظير الإنزيمي TNSALP (بما في ذلك الكبد) وليس فقط العظم. في النهاية، تصف القليل من تقارير HPP ارتفاع مؤقت في نشاط مصّل ALP (الشكل الإيسوي من TNSALP) بعد جراحة العظام أو الكسور. من الناحية النظرية على الأقل، تلك الظروف التي تزيد مستويات أي نوع من ALP (مثل الحمل أو المرض الكبدى الصفراوى) قد يخفى تشخيص الكيمياء الحيوية لمرض HPP. وفقاً لذلك، إذا تم مصادفة مريض مُحير، من المستحسن توثيق أن نشاط مصّل ALP، كان مُنخفضاً في مرة أو بعض الحالات. المستويات الكمية من النظير الإنزيمي مصّل ALP، أو بشكل خاص النظير الإنزيمي للعظام TNSALP، قد يكون مفيداً أيضاً في حالات استثنائية (مثل الحمل أو أورام خبيثة محددة). بالرغم من ذلك، أصبحت الآن التحليلات الطفورية لجين TNSALP (ALPL) متاحة في معامِل البحث ومعامِل الرسوم مقابل الخدمة.

## نتائج المعمل (متابعة)

### الكيمياء الحيوية

#### المعادن

بخلاف تقريباً كل أنواع الكساح أو لين العظام، في HPP مستويات الكالسيوم أو Pi لا تكون منخفضة. الكتلة المرضية من دخول المعدن في الهيكل العظمي الناجمة عن تراكم PPi خارج الخلية بدلاً من ذلك يؤدي إلى اضطراب فريد في الكالسيوم وتجانس Pi التي هي واضحة بشكل خاص في النهاية القصوى لنطاق HPP. في شكل المرض، يحدث كثيراً فرط الكالسيوم في الدم، ويمكن قمع مستويات مصّل هرمون الغدة الدرقية (PTH) والمتعلقة بهايوسوتافيميا. فرط كالسيوم البول يكون متوقعاً في هذه الحالة. في HPP الأطفال، فقط حالات استثنائية من المرضى يكون لديهم فرط كالسيوم خفيف في الدم، لكن فرط كالسيوم البول شائعاً نسبياً. مستويات المصل من 25-هيدروكسي فيتامين د و 1,25-ديهيدروكسي فيتامين د عادة ما يكونوا غير ملحوظين، لكن عندما يكون هناك فرط كالسيوم في الدم، تكون مستويات PTH المصل و 1,25 ديهيدروكسي فيتامين د منخفضة. مستويات التداول غير الطبيعية من PTH تحدث في بعض الأحيان مع فرط كالسيوم البول وحده. هذه النتيجة قد نسبت إلى نظام التغذية المرتدة PTH - Ca<sup>2+</sup> لكن، بدلاً من ذلك، الملاحظة تبدو متوقعة في توازن المعادن. قبل عدة سنوات، أفادت التقارير أنه قد تم ارتفاع مستويات PTH المصل لمرضى HPP، لكن قد يكون التفسير هو القصور الكلوي من فرط كالسيوم الدم مع الاحتفاظ بشظايا مناعية الجلد PTH. مرضي HPP من الأطفال والكبار عادة ما يكون لديهم مستوى طبيعي من سكر الدم، لكن يكون لديهم مستويات مصّل Pi أعلى من القيمة المتوسطة للضوابط العمرية المتطابقة، وتقريباً 50% من هؤلاء الأفراد يكون لديهم فرط واضح في فوسفات الدم. الاستصلاح الكلوي المحسن من مادة الفوسفور (زيادة الحد الأقصى للأنبوب لمعدل التنقية P/glomerular؛ مثل TmP/GFR) يشرح هذا الاستنتاج، الذي يرافق في بعض الأوقات مستوى توزيع مقموع من PTH. بالتالي، من الممكن أن يلعب TNSALP دوراً إيجابياً (أو PPI البول دور سلبي) في الاستصلاح الكلوي في Pi. في الواقع، المرضى من الأطفال الذين يعانون من تكلس شرياني منفشي، (OMIM #208000) GACI الناتج عن مستويات منخفضة خارج الخلية من PPI، يمكن أن يسبب نقص الفوسفات في الدم والكساح. لسبب غير مفهوم، قد تم رصد حالات نادرة للغاية من مرضي "HPP" الذين يعانون من نقص فوسفات الدم من إضاعة Pi الكلوي، لكن دراسات طفرة TNSALP لا تستطيع بعد توثيق HPP الخاص بهم.



## نتائج المعمل (متابعة)

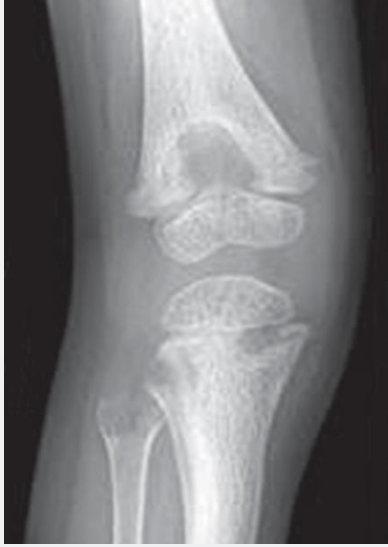### الدراسات الروتينية

اختبارات الكيمياء الحيوية الروتينية الأخرى، بما في ذلك المعلمات المصلية لوظائف الكبد والعضلات (مثل البيلروبين، ناقلة امين الاسبارتات، اللاكتات نازعة الهيدروجين، كيناز الكرياتين، الدو-لاز) ليست ملحوظة في HPP. نشاط فوسفاتيز حمض المصل عادة ما يكون طبيعياً، فوسفاتيز الحمض المقاوم للطرطرات الأكل للعظام ارتفع بشكل غير مفهوم لأكثر من عقد من الزمان في سيدة متضررة. المستويات العالية من البرولين في الدم والبول قد تم رصدهم في بعض المرضى، لكن المغزى غير معروف. مؤشرات دوران العظم لم يتم رصدها بعد في التقارير المنشورة.

### ركانز TNSALP المرتفعة

المستويات المرتفعة من فوسفوري ليثانولامين (PEA) phosphoethanolamine في الدم أو البول، عادة ما يتم قياسه في معامل "الخطأ الفطري" التي تستخدم عملية فصل المواد من مركب باستخدام الحمض الأميني الكمي ويتم تقديمها خصيصاً بضع المعامل التجارية التي تدعم تشخيص HPP. بالرغم من ذلك، الفوسفوسانوليمونيرا phosphoethanolaminuria ليس واصماً لمرض HPP ويمكن أن يحدث في أمراض أخرى، تشمل العديد من أمراض العظام. من الناحية المثالية يتم فحص مجموعة 24 ساعة من البول ويتم "تسوية" مستوى PEA مع محتوى الكرياتينين. الأكثر أهمية أن إخراج PEA في البول لا يتم إلا بشرط العمر والحمية الغذائية، متبعاً وتيرة يومية، ويمكن أن يكون طبيعياً في الأشخاص الذين يعانون من حالة خفيفة من HPP. النطاقات المرجعية التالية حسب العمر، التي يتم التعبير عنها في قيمة ميكرومول من PEA لكل جرام من كرياتينين البول، قد تم نشرها بواسطة (>15 عام، 83-222; 15-30 عام، 42-146; 31-41 عام، 38-155; و<45 عام، 48-93). مقارنة بمستويات المصل أو البول من PEA، زيادة مستوى البلازما من بيروكسال 5 ' فوسفات (PLP) يبدو أنه علامة أكثر حساسيةً وتحديدًا لمرض HPP. الاختبارات التجارية متاحة بسهولة، عادةً ما يتم طلبها "فيتامين ب6".

### استنتاجات التصوير الإشعاعي



الركبة اليمنى لطفلة في عمر سنتين مصابة بمرض HPP تُظهر سمات "السنّة" من إشفاف الأشعة في كل الكراديس. الإنحراف الكردوسي بارزاً بشكل خاص في أعلى عظم الساق الخارجي.

دراسة التصوير الإشعاعي للهيكل العظمي تظهر تغيرات مميزة في HPP الأجنة والرضع وفي نهاية نطاق HPP للأطفال. الاستنتاجات في HPP الكبار نادراً ما يشير إلى المرض، ما لم تكن هناك كسور مميزة في مشط القدم مع كسور مزيفة في الفخذ. بالرغم من ذلك، تلك التغييرات في الكبار غير تشخيصية للمرض.

التصوير الإشعاعي للهيكل العظمي عندما يكون مرض HPP خطير يظهر استنتاجات مميزة واصمة حتى لأشد الحالات خطورة من هشاشة العظام والأشكال الأخرى من التقدم الوراثي. ومع ذلك، الملامح قد تكون مختلفة، ومع تفاوتات كبيرة بين المرضى. في بعض الحالات، تبدو العظام غير متمعدنة بشكل كامل. إذا تم تمعدن الهيكل العظمي، قد تظهر تغييرات كساح خطيرة. أجزاء من (أو كل) الفقرات قد تبدو مفقودة. الاستنتاجات يمكن أن تشمل أيضاً كردوس عظم متحجر مع امتدادات شاذة من إشفاف الأشعة في الكراديس (وفي بعض شويكات العظم القشري). الكسور غالباً ما تكون موجودة. عظام الجمجمة قد تُظهر تكلس فقط في الوسط، لتعطي الانطباع أن الخيوط منفصلة بشكل واسع. بالرغم من ذلك، تلك الخيوط قد تكون "قريبة" وظيفياً. الأسنان سيئة التكون.

مسح العظام قد يُظهر كسور، قد يساعد في كشف تعظم الدروز المبكر. التصوير بالرنين المغناطيسي ضروري لتحديد الحدوث الاستثنائي لمتلازمة نخاع العظام اليقي المولّد في HPP الذي قد يشبه التهاب نخاع العظم متعدد اليور المتكرر المُزمن أو المرض الخبيث. قياس امتصاص الأشعة السينية المزدوجة (DXA) في HPP قد يكون صعب التفسير عندما يكون هناك تغييرات هيكل عظمي متبانية لتمعدن العظام أو تشوه المريض، أو قامة قصيرة.

### نتائج اختبار الأنسجة



#### الهيكل العظمي

باستثناء أودونتو-HPP، تحليل العينة يُظهر تمعدن معيب للهيكل العظمي. هذا يشمل فرط مصفوفة عدم تمعدن الهيكل العظمي (العظمية) الذي قد يحدث بتوزيع مُرَقَع. يتم تأكيد ضعف تمعدن الهيكل العظمي عندما يفشل الفحص المجهرى في إظهار أعداد كافية من العُصابات الفلورية المنفصلة على أسطح العظام بعد أخذ المريض للتراسيكلين. تكدس العظام الغير ممعدنة يحدث في HPP بسبب عدم التكلس بشكل مناسب. بالرغم من ذلك، ملامح فرط الدريقات الثانوي عادة ما تكون غير موجودة في HPP، لكن تكون شائعة في الكساح أو لين العظام عندما يكون هناك نقص كالسيوم الدم في الأنمية (ألواح النمو)، تغييرات الكساح يمكن أن تشمل تعطيل التوزيع العمودي الطبيعي للخلايا الغضروفية، وتوسيع منطقة التكلس المرحلي، وفشل في المادة الإسفنجية الأساسية لتوضيح للتكلس بالقرب من خلايا الغضاريف المتحللة. بالرغم من ذلك، توجد مصادر الشكل الإسوي من TNSALP (الخلايا الغضروفية والخلايا البانية العظمية)، بالرغم من انخفاض نشاط TNSALP. خطورة عيب التمعدن في HPP تعكس عادةً النتيجة الطبية. "خيوط" الجمجمة التي تبدو موسعه في الصور الإشعاعية ليست أنسجة ليفية طبيعية، لكن مجرد وهم بسبب نقص التمعدن في عظام القبة.

الفرط البقي من العظمية على أسطح العظام التريبقية يبدو أنه أحد سمات عيوب تمعدن HPP في الأطفال بالإضافة إلى الأشخاص الكبار. نشاط ALP في النسيج العظمي يرتبط عكسياً بدرجة التراكم العظمي.

المجهر الإلكتروني من عظام مرضى HPP من الأجنة والرضع الذي يتم الحصول عليه في تشريح الجثة قد أظهر استنتاجات ثابتة مع تكدس PPi خارج الخلية في HPP.

### نتائج التشريح المرضي (متابعة)

#### الأسنان

الخسارة المبكرة للأسنان اللبنية يحدث في عدة أمراض (تشمل التسوس، العيوب الأيضية، والأورام الخبيثة). في مرض HPP، هذه النتائج المعقدة من نقص المِلاط عديم الخلايا يغطي على جذور الأسنان. خطورة هذا الخلل تتفاوت من أسنان لأخرى، لكن عدد الأسنان التي تم خسارتها مبكراً عادةً ما يشير إلى خطورة مرض الهيكل العظمي. معظم القواطع هشة. غرف اللب الكبير في مرض HPP تشير إلى تكون العاج المتأخر. العرض الزائد من طباعة العاج، مع زيادة كميات العاج بين الكريات، والتكلس الضعيف للمِلاط يشبهون للأستيودوسيس الملاحظ في العظام. التقارير المتعارضة تناقش ما إذا كان المينا معرضاً للخطر بشكل مباشر. الأسنان اللبنية المتساقطة قد لا تزال مفيدة للاختبار المجهرى. تغيرات التشريح المرضي النسيجي التي تم إيجادها في الأسنان الدائمة يبدو متشابهاً، ولكن أخف نسبياً، مقارنةً بالأسنان اللبنية.

## التحليل

قبل التجربة الواعدة التي ظهرت من العلاج التجريبي لاستبدال TNSALP الذي يستهدف العظام لأجل HPP، كان HPP الأجنة مميت بشكل دائم تقريباً وبسرعة. لذلك من الحتمي أن يتم تمييز HPP الأجنة عن HPP الأجنة الحميد الذي يظهر تحسن تلقائي بعد الولادة. HPP الرضع يكون له نتيجة غير متوقعة عندما يتم تقييم المريض لأول مرة. في بعض الأطفال، تدهور الهيكل العظمي التدريجي يحدث ويؤدي إلى الوفاة خلال بضع شهور. في أطفال أخرى، يكون هناك تحسن تلقائي واضح. آخرون قد يعانون من مرض الكساح المزمن، في نهاية المطاف بما في ذلك تعظم الدروز المبكر العظمي. بمجرد أن يكون هناك تشخيص لمرض HPP الرضع، يكون من الضروري إجراء دراسات إشعاعية وتقييمات طبية متسلسلة من أجل التنبؤ. بالرغم من أن الاحتمال الأرجح غير معروف، ربما 50% من مرضى HPP الرضع يموتون من تهديد التنفس والالتهاب الرئوي الذي يؤدي إلى استحكام اعتلال الهيكل العظمي في الصدر. في حالات أخرى، قد يكون هناك تحسن واضح، خاصة بعد الطفولة، ربما بسبب انخفاض معدل النمو وزيادة فعالية مستويات بقايا علاج TNSALP في معدنة الهيكل العظمي.

بالفعل، رصد تقرير أولي من كندا في عام 1986 أن قامة الكبار من الناجين من مرض HPP الرضع قد تكون طبيعية، لكن هناك استثناءات واضحة هناك وفي الولايات المتحدة الأمريكية. مرض HPP الطفولة قد يبدو أيضاً أنه يتحسن تلقائياً عندما تنصهر صفائح النمو في حياة البالغين الصغار، لكن تكرار الأعراض والتعقيدات لاحقاً من الممكن، إن لم يكن مرجحاً. HPP الكبار هو مرض عظام مزمن بعد بداية الأعراض. لين العظام المتفاقم، الذي يؤدي إلى الألم وكسور، يمكن ان يحدث في سن اليأس في المرأة المصابة، لكن لا يبدو أنه يمكن الوقاية منه بواسطة العلاج باستبدال الاستروجين.

### الرعاية الداعمة

يجب أن تتم متابعة الرضع والأطفال الصغار المتأثرين بشدة بمرض HPP عن كثب لملاحظة أية تعقيدات عصبية، مثل زيادة الضغط داخل الجمجمة سواء كان من كرينيوسنيوتوسيس "وظيفي" أو "حقيقي". يمكن أن يحدث كرينيوسنيوتوسيس الوظيفي بالرغم الإيحاء الإشعاعي بوجود يافوخ مفتوح بشكل واسع، وقد يحتاج إلى جراحة حج القحف. وقد يحدث في بعض الأحيان تشوه في الجمجمة، ولكن بدون عواقب عصبية كبرى.

نوبات الصرع المعتمدة على فيتامين ب6 تظهر فقط في حالات HPP الشديدة (في الأشكال لدى الأجنة والرضع) وتمثل علامة تشخيصية شديدة، وفي الغالب ما يكون ذلك بسبب أن نقص TNSALP يجب أن يكون شديداً ليسبب خلل بيوكيميائي يفسر حدوث هذه التعقيدات، وبالتالي، سيكون هناك مرض عظمي شديد.

أعراض CPPD أو ترسيب فوسفات الكريستال قد تستجيد للأدوية المضادة للالتهاب غير المعتمدة على المنشطات. تقترح تقاريرنا أن نابروكسين مفيد لعلاج العوامل المسببة لقلق الأطفال المصابون بمرض HPP، بما في ذلك أثناء متلازمة تورم النخاع العظمي المؤلم.

### العلاج الجراحي

الكسور لدى الأطفال المصابين بمرض HPP تلتئم، بالرغم من احتمالية تأخر الشفاء وحدوثه بعد قطع العظم الفخذي مع التجبيس. في HPP لدى البالغين، قد لا تتغير الكسور الفخذية التقريبية الزائفة لأعوام، ولكنها لن تلتئم إلا إذا تمت معالجتها بشكل وقائي بتثبيت مسامير داخل العظام، أو عند وصولها أولاً لكسور كاملة. يعتبر استخدام المسامير أو الأنابيب التي تقوم بتخفيف الحمل داخل العظام، بدلاً من الشرائح التي تزيح الحمل، إلخ، أفضل للتحكم الوقائي أو الجراحي للكسور الزائفة أو الكسور في الفخذ. وبالنسبة لكسور مشط القدم المتكررة، قد يكون من المفيد استخدام أجهزة تقويم العظام للقدم والكعب.

## العلاج (متابعة)

### علاج الأسنان

تقييم ورعاية الأسنان من قبل الخبراء مهم لمرضى HPP. وبالنسبة للأطفال المصابين بمرض HPP، فإن التحديد المهدد بشدة يمكن أن يؤثر على التخاطب والتغذية، والحفاظ على الأسنان في أماكنها وإلا سيكون استخدام طقم الأسنان الكلي أو الجزئي ضرورياً.

### العلاج الطبي

العلاجات التقليدية لمرض الكساح وتلين العظام (مكملات فيتامين د والمعادن) يجب تجنبها في HPP، إلا إذا تم تسجيل وجود نقص محدد، لأن المستويات الموجودة من الكالسيوم، وPi، ومستقلبات فيتامين د تكون عادة غير منخفضة. في HPP الرضع، يمكن أن تسبب الكمية الزائدة من مكملات فيتامين د أو المعادن أو تفاقم فرط الكالسيوم في الدم وفرط الكالسيوم في البول الموجود في المعتاد. وعلى الجانب الآخر، يجب تجنب تقييد تناول فيتامين د أو التعرض لأشعة الشمس، لأن نقص فيتامين د المفروض في مرض الكساح يحدث في HPP.

يمكن تحسين فرط الكالسيوم في البول لدى HPP عند الرضع بشرب المياه وتقليل تناول الأغذية التي تحتوي على الكالسيوم. قد يكون العلاج بأنشطة مدرات البول والهرمونات القشرية السكرية ضرورياً. قد يتبع ذلك فقدان متطور للتمعدن العظمي، ولكن هذا عادة ما يكون بسبب HPP إذا لم تصبح مستويات الكالسيوم وPi في المصل منخفضة. يمكن أن يكون البايسفوسفونيت ضاراً في مرض HPP حيث أنه من نظائر PPI، والتناوب الأقل للعظام، ويمكن أن يثبط ALP من خلال دمج  $Zn^{2+}$  و  $Mg^{2+}$ .

في 1996، النتائج الأولية في اختبار جين TNSALP لفأر دعمت زرع خلية النخاع لمرض HPP كوسيلة لزيادة نشاط ALP بشكل مباشر في مصفوفة الهيكل العظمي. وفي حالتين غير مرتبطتين لفتاتين لديهما حالة HPP للرضع المتفاقمة، كانت عملية زراعة خلايا نخاعية في 2003، وخلايا عظمية في 2007، مفيدة بالرغم من خلايا المتبرع كانت منخفضة. في 2007، أظهرت أول تقارير لبعض الحالات بعض المخاوف فيما يتعلق بالاستخدام "غير المرخص" للتريبادات (Forteo®) لعلاج HPP البالغين (جي سي لين أيضاً الغدد الصماء 8-92:123، 2007) أملاً أن يستطيع مرضى HPP الاستفادة من إنتاج المزيد من ALP في عظامهم.

## العلاج (متابعة)

### العلاج الطبي (متابعة)

في 2015، تم التصديق على أسفوتاز ألفا (Strensiq™) لعلاج HPP الظاهر في الطفولة في كندا، والاتحاد الأوروبي (EU)، والولايات المتحدة الأمريكية، ولمعالجة HPP في اليابان. أسفوتاز ألفا هو بروتين مدمج يتكون من TNSALP، وجزء Fc من الجلوبيولين المناعي G1، وديكا أسبارتات للاستهداف المعدني. التعديلات الموضحة في الشذوذ العظمي للرضع والأطفال الصغار المصابون بمرض HPP المهدد للحياة، كانت مسجلة بالأشعة خلال عدة أسابيع أو أشهر، وكان يصاحبها تحسن كبير في الوظيفة الرئوية وتطور النمو الحركي والفكري. هذه التجربة، لمدة عام واحدة من هذا العلاج، مفصلة في تقرير تم نشره في 2012 بشأن 11 مريض HPP أجنة ورضع (نيو/إنجلاند جي ميد 13-366:904). في مرضى HPP من الأطفال الأكبر، استجاب ضعفهم ومرضهم المتعلق بالهيكل العظمي بشكل سريع، وانخفضت مستويات توزيع PLP و PPI، وكانت مستويات الجسم المضاد ألفا مضاد الأسفوتاز منخفضة، ولم يكن هناك دليل على مقاومة هذا العلاج. تم تقديم نتائج التجربة الطبية المتعلقة بالأطفال الأكبر سناً المصابين بمرض HPP بتفاصيلها ليتم نشرها. جاري إجراء دراسات على المراهقين والبالغين المصابين بمرض HPP. المزيد من المعلومات المتعلقة بالتجارب الطبية على مرض HPP متاحة على [www.clinicaltrials.gov](http://www.clinicaltrials.gov).

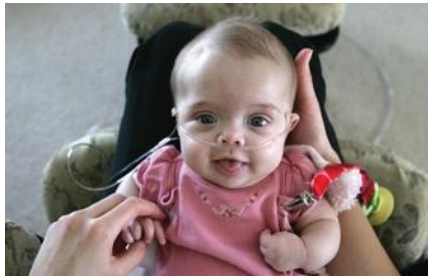
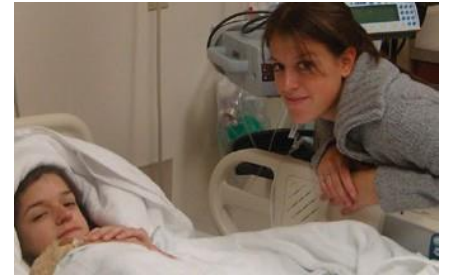
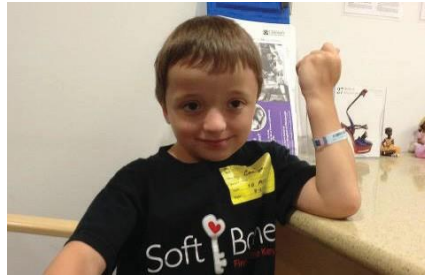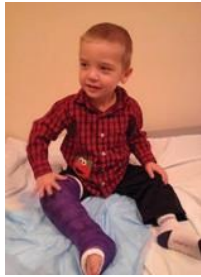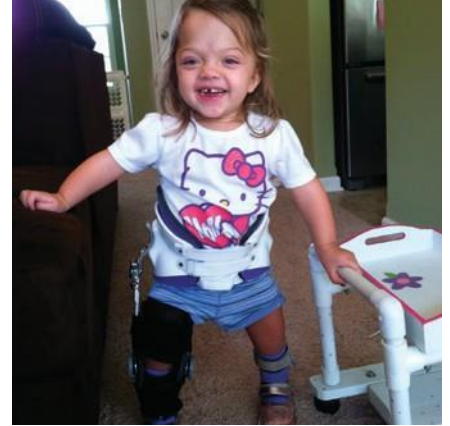## تشخيص الأجنة

لم يتم اختبار نشاط ALP في دم الحبل السري في الرحم (السائل المحيط بالجنين). تاريخياً، فحص نشاط ALP في السائل المحيط بالجنين كان غير مفيداً لتشخيص مرض HPP.

اعتبرت الكثير من التقارير الخاطئة أن اكتشاف مرض HPP أثناء الحمل بواسطة التقنيات الإشعاعية لها أضرار مميتة على الجنين. خلال الثلث الثاني، قد تم تشخيص HPP الأجنة باستخدام السونار (مع الاهتمام بالأطراف والجمجمة)، التصوير بالأشعة، وتحليل لنشاط ALP في خلايا السائل الأميوني. ومع ذلك، فقد تم اعتبار أن اختبار الأشعة السينية الطبيعية عند 16-19 أسبوع من الحمل في ثلاث حالات من HPP الأجنة، والتي أظهرت دراسات التصوير بالأشعة بالقرب من انتهاء الحمل غياب وجود هيكل عظمي للجنين. والأهم من ذلك، فإن الخبرات الأخيرة مع HPP الحميد لدى الأجنة، والمفصلة في 2011، أظهرت أن إجراء الفحوصات الدورية بالأشعة السينية لا يستطيع توقع HPP في الرحم في بداية الحمل. (JBMR 26:2389-98, 2011).

منذ 1995، قد تم استخدام تحليلات طفرة TNSALP لتقييم حالات الحمل المعرضة لخطر مميت من مرض HPP. تقييم TNSALP الجزيئي متاح الآن في عدة معامل تجارية. بالرغم أنه ليس من الضروري القيام بتشخيص ما بعد الولادة لمرض HPP، لكن المعلومات حتمية لفهم نمط وراثه HPP ولتقييمات الأجنة (عادةً عند وجود أخ متضرر سابقاً بمرض شديد). بالرغم من ذلك، توصيف الشكل الحميد من HPP، قد أثار قضايا مهمة تتعلق بالقدرة على توقع النتيجة خاصةً للأجنة المشوهين في كلاً من أليلات TNSALP. في الأجنة المشخصين بمرض HPP حميد، تم تصحيح الإنحناء مؤخراً في الحمل بالإضافة إلى ما بعد الولادة، مع الأنماط الظاهرية الطبية المتروحة من HPP الأجنة إلى HPP أدونتو.



مرضى الهيبوفوسفاتيز وأعضاء العائلة.

تأسست مؤسسة Soft Bones في 2009 لتقديم المعلومات ولتكون  
مجتمعاً يقوم بتعليم، وتعزيز وربط المرضى المتعايشين مع HPP،  
وعائلاتهم، والمعتنين بهم.

تقوم المؤسسة أيضاً بتشجيع البحث في مرض العظام النادر هذا من خلال  
التوعية وجهودات جمع التبرعات.

للمزيد من المعلومات، يرجى التواصل مع مؤسسة

.Soft Bones






827-9937 (866) – الرقم المجاني • 3093-453 (973) – خط مباشر

121 قصر هاوكينز، #267 بونتون، نيو جيرسي، الولايات

المتحدة الأمريكية، 07005

[www.SoftBones.org](http://www.SoftBones.org)





**Michael P. Whyte, M.D.**  
*Emeritus Professor of Medicine, Pediatrics, and Genetics,  
Division of Bone and Mineral Diseases,  
Department of Internal Medicine,  
Washington University School of Medicine;  
St. Louis, MO, 63110, USA  
Fax: 314-872-7844  
E-mail: mwhyte@wustl.edu*

